GRADA

Jana Kučová a kolektiv

Specializovaná ošetřovatelská péče v neonatologii

GRADA®

Jana Kučová a kolektiv

Specializovaná ošetřovatelská péče v neonatologii

GRADA Publishing

Upozornění pro čtenáře a uživatele této knihy
Všechna práva vyhrazena. Žádná část této tištěné či elektronické knihy nesmí být reprodukována a šířena v papírové, elektronické či jiné podobě bez předchozího písemného souhlasu nakladatele. Neoprávněné užití této knihy bude ***trestně stíháno****. Automatizovaná analýza textů nebo dat ve smyslu čl. 4 směrnice 2019/790/EU a použití této knihy k trénování AI jsou bez souhlasu nositele práv zakázány.*

Mgr. Jana Kučová, Ph.D., a kolektiv

Specializovaná ošetřovatelská péče v neonatologii

Hlavní autorka: Mgr. Jana Kučová, Ph.D.
Spoluautorky: Mgr. Miroslava Kachlová, Ph.D.; Mgr. Mariana Zádrapová, Ph.D.
Recenze: Mgr. Jaroslava Fendrychová, Ph.D.

Vydání odborné knihy schválila Vědecká redakce nakladatelství Grada Publishing, a.s.

© Grada Publishing, a.s., 2025
Cover Photo © shutterstock.com, 2025
Autorkou fotografií v barevné příloze je Mgr. Edita Galdiová. Obrázky 2, 11, 12 nakreslila podle podkladů Barbora Kučová. Zdroje ostatních ilustrací jsou uvedeny u jednotlivých obrázků.

Vydala Grada Publishing, a.s.
U Průhonu 22, Praha 7
jako svou 10164. publikaci
Odpovědná redaktorka Mgr. et Mgr. Olga Kopalová
Sazba a zlom Bc. Jaroslav Kolman
Počet stran 200 + 24 stran barevné přílohy
1. vydání, Praha 2025
Vytiskly Tiskárny Havlíčkův Brod a.s.

Názvy produktů, firem apod. použité v knize mohou být ochrannými známkami nebo registrovanými ochrannými známkami příslušných vlastníků, což není zvláštním způsobem vyznačeno.

Postupy a příklady v této knize, rovněž tak informace o lécích, jejich formách, dávkování a aplikaci jsou sestaveny s nejlepším vědomím autorů. Z jejich praktického uplatnění však pro autory ani pro nakladatelství nevyplývají žádné právní důsledky.

ISBN 978-80-271-8109-4 (ePub)
ISBN 978-80-271-8108-7 (pdf)
ISBN 978-80-271-5001-4 (print)

Obsah

Předmluva **9**

Použité piktogramy a jejich význam **10**

PATOLOGICKÉ STAVY DLE JEDNOTLIVÝCH TĚLESNÝCH SYSTÉMŮ

1 Gastrointestinální trakt **13**
1.1 Vrozené vývojové vady gastrointestinálního traktu 14
1.1.1 Vrozené vady dutiny ústní 15
1.1.2 Vrozené vady jícnu 16
1.1.3 Vrozené vady střeva 17
1.1.4 Defekty břišní stěny 19
1.2 Intolerance stravy 20
1.3 Nekrotizující enterokolitida 21

2 Respirační trakt **24**
2.1 Atrezie choan 28
2.2 Syndrom dechové tísně 28
2.3 Bronchopulmonální dysplazie 30
2.4 Pneumonie 31
2.5 Apnoe novorozence 32
2.6 Syndrom aspirace mekonia 33
2.7 Kongenitální diafragmatická hernie 34
2.8 Air leak 35

3 Centrální nervový systém **39**
3.1 Defekty neurální trubice 40
3.2 Intraventrikulární hemoragie 41
3.3 Hydrocefalus 42
3.4 Meningitida novorozenců 44
3.5 Novorozenecké křeče 45
3.6 Hypoxicko-ischemická encefalopatie 47
3.6.1 Řízená hypotermie 48
3.7 Novorozenecký abstinenční syndrom 51

4 Kardiovaskulární systém **55**
4.1 Vrozené srdeční vady 56
4.2 Porucha srdečního rytmu 57
4.3 Perzistující ductus arteriosus 58
4.4 Perzistující plicní hypertenze novorozence 59

5 Uropoetický systém ... 61
5.1 Infekce močových cest ... 62
5.2 Polycystická choroba ledvin ... 62
5.3 Hypospadie ... 63
5.4 Kongenitální hydronefróza ... 63
5.5 Akutní poškození ledvin ... 64

6 Imunitní systém ... 66
6.1 GBS infekce ... 67
6.2 Sepse ... 69

7 Endokrinní systém a metabolismus ... 71
7.1 Kongenitální hypotyreóza ... 72
7.2 Kongenitální adrenální hyperplazie ... 73
7.3 Hypoglykemie ... 73
7.4 Fenylketonurie ... 76
7.5 Galaktosemie ... 76

8 Vnitřní prostředí ... 78
8.1 Poruchy vodního hospodářství a iontové rovnováhy ... 79
8.2 Poruchy acidobazické rovnováhy ... 81

9 Krevní soustava ... 85
9.1 Hyperbilirubinemie ... 86
9.2 Anemie ... 90
9.3 Polycytemie u novorozenců ... 92
9.4 Koagulopatie ... 93

10 Genetika ... 96
10.1 Cystická fibróza ... 97
10.2 Downův syndrom ... 98
10.3 Edwardsův syndrom ... 99

11 Kožní soustava ... 101
11.1 Nejčastější rány u novorozenců v intenzivní péči ... 104
11.2 Hojení ran ... 105

OŠETŘOVATELSKÉ INTERVENCE

12 Bariérová ošetřovatelská péče, prevence infekce ... 109
12.1 Příprava sterilního stolku ... 112

13 Výživa novorozence v intenzivní péči ... 114
13.1 Typy výživy ... 114
13.2 Typy mléka ... 114

13.3 Způsob výživy 115
13.4 Management výživy 115

14 Příprava dítěte k vybraným výkonům 117
14.1 Příprava dítěte k magnetické rezonanci 117
14.2 Příprava dítěte k vyšetření retinopatie 118
14.3 Příprava dítěte k operaci a pooperační péče 118
14.4 Asistence u zavedení hrudního drénu 119
14.5 Asistence u lumbální punkce 121
14.6 Asistence u punkce Ommaya rezervoáru 122
14.7 Asistence u exsangvinace 123
14.8 Hodnocení a tišení bolesti 125

15 Odběry biologického materiálu 128
15.1 Kapilární krev 128
15.2 Venózní krev 129
15.3 Arteriání krev 131
15.4 Moč 132

16 Monitorování novorozence 135
16.1 Tělesná teplota 136
16.2 Srdeční frekvence 137
16.3 Dechová frekvence 138
16.4 Krevní tlak 139
16.5 Saturace hemoglobinu kyslíkem 140
16.6 Infračervená spektroskopie (NIRS) 140
16.7 Monitorování CO_2 142
16.8 Amplitudové EEG 143
16.9 Intraabdominální tlak 144

17 Ošetřovatelská péče o invazivní vstupy 147
17.1 Zavedení gastrické sondy 147
17.2 Zavedení cévních vstupů a ošetřovatelská péče 148
17.2.1 Periferní žilní kanyla 149
17.2.2 Centrální žilní katetr, PICC 151
17.2.3 Arteriální katetr 153
17.2.4 Komplikace žilních vstupů 154
17.3 Péče o stomii, ileostomii a gastrostomii 155

18 Ošetřovatelská péče o dýchací cesty 158
18.1 Dechová podpora 158
18.1.1 Distenzní dechová podpora (NCPAP) 158
18.1.2 Vysokoprůtoková nosní kanyla (HFNC) 160
18.2 Asistence u intubace 161
18.3 Asistence u extubace 162
18.4 Toaleta dýchacích cest 163

18.5 Asistence u aplikace surfaktantu 166
18.6 Aplikace inhalačních léků 167

19 Péče o rodinu 170
19.1 Family centered care 170
19.2 Psychická podpora rodičů 172

20 Fyzioterapie 174
20.1 Handling 174
20.2 Orofaciální stimulace 175
20.3 Senzorická integrace 175
20.4 Respirační fyzioterapie 175
20.5 Bobath koncept 176
20.6 Vojtova metoda 176
20.7 Tejpování 177
20.8 Polohování novorozence 177

21 Dlouhodobá multidisciplinární péče 179
21.1 Riziková ambulance 179
21.2 Psychologické vyšetření 179
21.3 Logopedická péče 180
21.4 Raná péče 181

Seznam zkratek 182

Slovník pojmů 184

Rejstřík 189

Souhrn 197

Summary 198

Předmluva

Milí čtenáři,

neonatologie patří mezi mladé a dynamicky se rozvíjející medicínské obory, proto také specifika ošetřovatelské péče postupně doznávají určitých změn. Cílem této monografie je nabídnout komplexní informace pro každodenní praxi, zejména v oblasti intenzivní péče, vycházející z aktuálních doporučených postupů a dostupných tuzemských i zahraničních zdrojů. Kniha je zaměřena na patologie, se kterými se můžeme setkat u novorozenců. Čtenářům nabízí teoretické poznatky k porozumění patologickým stavům u novorozenců. Popisuje rovněž postupy ošetřovatelských činností, které jsou nutné pro poskytování ošetřovatelské péče o tyto novorozence.

Monografie je určena nejen profesionálům poskytujícím ošetřovatelskou péči novorozencům, ale také studentům připravujícím se na profesi dětské sestry nebo porodní asistentky. Informace mohou být užitečné i pro jiné odborníky, kteří se o specializovanou ošetřovatelskou péči poskytovanou novorozencům zajímají. Daná problematika je zpracovávána na odborné úrovni, s využitím odborné terminologie, nicméně primární snahou bylo vytvořit srozumitelný a přehledný text. K pochopení vybraných pojmů pak nabízíme vysvětlení na konci knihy, k lepší orientaci jsou do textu vloženy piktogramy.

Monografie obsahuje 20 kapitol rozdělených do dvou částí. První část se věnuje popisu patologických stavů v jednotlivých tělesných systémech. Pro uvedení do problematiky jsou u každého tělesného systému shrnuty anatomické a fyziologické charakteristiky novorozenců, projevy patologií, terapie a možné zaměření ošetřovatelské péče. U jednotlivých onemocnění jsou pak kromě klinického obrazu, diagnostiky a terapie popsány podstatné kroky ošetřovatelské péče. Do první části knihy jsou zařazeny kapitoly: gastrointestinální trakt, respirační trakt, centrální nervový systém, kardiovaskulární systém, uropoetický systém, imunitní systém, endokrinní systém a metabolismus, vnitřní prostředí, krevní soustava, genetika a kožní soustava.

Druhá část je zaměřena na popis ošetřovatelských intervencí, které jsou součástí péče o novorozence. Tvoří ji tyto kapitoly: bariérová ošetřovatelská péče, výživa novorozence v intenzivní péči, příprava dítěte k vybraným výkonům, odběry biologického materiálu, monitorování novorozence, ošetřovatelská péče o invazivní vstupy, ošetřovatelská péče o dýchací cesty, péče o rodinu, fyzioterapie, dlouhodobá multidisciplinární péče.

Věříme, že tato kniha bude pro čtenáře zdrojem nových poznatků a usnadní jejich orientaci v péči o novorozence.

Kolektiv autorek

Použité piktogramy a jejich význam

	Shrnutí nejpodstatnějších informací k danému tělesnému systému a jeho specifikům v neonatologii
	Objasnění dané problematiky u konkrétních onemocnění a patologických stavů v návaznosti na obecný úvod
	Důležité informace z ošetřovatelské praxe ve vztahu k uvedeným onemocněním a patologickým stavům
	Podstatné a důležité informace o přípravě pomůcek a materiálu k uvedeným výkonům
	Postupy ošetřovatelské péče u konkrétních činností dětské sestry nebo porodní asistentky

PATOLOGICKÉ STAVY DLE JEDNOTLIVÝCH TĚLESNÝCH SYSTÉMŮ

1 Gastrointestinální trakt

Odlišnost gastrointestinálního traktu (GIT) novorozence od GIT větších dětí nebo dospělých spočívá především v jeho nezralosti. Po narození je gastrointestinální trakt sterilní, ale brzy je zahájena jeho kolonizace. Při vaginálním porodu je gastrointestinální trakt kolonizován vaginální flórou matky, následuje kolonizace bakteriemi z nemocničního prostředí a bakteriemi matky a členů rodiny. U kojených dětí se do gastrointestinálního traktu dostávají bifidobakterie, u dětí krmených umělou výživou se střevní mikroflóra podobá více mikroflóře dospělých. U novorozence vázne v prvních týdnech života endogenní syntéza vitaminu K střevní flórou.

Gastrointestinální trakt je anatomicky vytvořen již kolem 20.–22. týdne gestace, funkčně však dozrává ještě po narození. Organizovaná peristaltika je přítomná kolem 28.–30. týdne gestace a koordinace sání, polykání a dýchání je možná obvykle mezi 32.–34. týdnem gestace.

Jícen donošeného novorozence měří 11–16 cm, vnitřní průměr je 4 mm. Na rozdíl od starších dětí není jícen prohnutý dopředu, ale probíhá přímo. Žaludek má po porodu tvar mírně rozšířené, šikmo uložené trubice, po vyprázdnění smolky se dostává do více horizontální polohy. Kapacita žaludku novorozence postupně narůstá. Zatímco první den života je 5–7 ml, třetí den se zvětšuje na 22–27 ml a mezi desátým a čtrnáctým dnem je již 80–150 ml. Nedostatečná funkce jícnového svěrače v horní části žaludku často vede k refluxu. Evakuace žaludku po podání výživy trvá přibližně 75 minut. Tenké střevo donošeného novorozence měří 240 cm, tlusté střevo okolo 40 cm. Hmotnost jater je, z důvodu převahy krevního řečiště v poměru k hmotnosti těla, větší než u dospělého. Detoxikační schopnost jater je nedostatečná. Snížená je funkce pankreatických enzymů. Fyziologicky dochází u donošeného novorozence k vyprázdnění smolky během 6–12 hodin života novorozence, nejpozději však do 48 hodin života. U nedonošeného novorozence může být vyprázdnění smolky opožděno až o několik dnů.

V novorozeneckém věku se můžeme setkat s patologiemi gastrointestinálního traktu, jejichž příčinou je vrozená vývojová vada, nezralost nebo infekce.

Mezi **projevy** těchto patologií patří intolerance stravy, patologický vzhled žaludečního obsahu, porucha pasáže, patologický vzhled a příměsi stolice, změna vzhledu a palpačního nálezu bříška, patologický auskultační nález střevní peristaltiky. Tyto symptomy mohou být doprovázeny laboratorními změnami, změnami fyziologických funkcí a změnami v chování dítěte. Podezření na vrozenou vývojovou vadu gastrointestinálního traktu může být vysloveno již prenatálně na základě zjištěného polyhydramnionu[1].

V **terapii** onemocnění gastrointestinálního traktu se uplatňuje úprava managementu výživy, případně antibiotická terapie, vrozené vývojové vady nebo onemocnění střeva provázená nekrózou se řeší chirurgicky.

[1] Polyhydramnion je nadměrné množství plodové vody.

Mezi intervence zařazované do **ošetřovatelské péče** o dítě s patologiemi v oblasti gastrointestinálního traktu patří:

- **Sledování klinického stavu** dítěte, zaměřené zejména na vzhled břicha (jeho diskoloraci, viditelnost střevních kliček, nárůst obvodu břicha o více než 2 cm), palpační citlivost břicha, chování novorozence, projevy bolesti, změnu vitálních funkcí.
- **Sledování střevní peristaltiky** auskultačně, posouzením četnosti vyprazdňování stolice.
- **Sledování charakteru a příměsí stolice** se zaměřením pozornosti na přítomnost krve ve stolici, která může být příznakem závažné patologie. V případě přítomnosti čerstvé krve je nutné vyloučit možnost původu krve z ragád v okolí konečníku nebo z poranění při rektálním nálevu.
- **Sledování tolerance stravy** zaznamenáním zvracení a kontrolou gastrických reziduí před podáním porce mléka při výživě dítěte gastrickou sondou. Rezidua v objemu 30–50 % předchozí dávky mléka jsou patologická.
- **Posouzení vzhledu reziduí** zaměřené na patologické příměsi (krev, biliární příměsi při nazelenalé barvě) a na přítomnost natráveného nebo nenatráveného mléka. Rezidua musí být posouzena komplexně s klinickým stavem dítěte a přítomností dalších patologií. Při výskytu reziduí s příměsí krve je nutné zvážit příčinu (spolykaná krev během porodu, krev spolykaná během kojení z ragád na prsní bradavce matky, krev z poranění během zavádění gastrické sondy, během endotracheální intubace).
- **Režimová opatření** k eliminaci zvracení nebo ublinkávání zahrnují zvýšenou polohu při krmení, krmení častěji menšími porcemi, odříhnutí dítěte nejen po krmení, ale také v pauze během každého krmení, prodlouženou dobu vertikalizace dítěte po krmení a zvýšenou polohu v době mezi krmením. Vyloučena by měla být nadměrná manipulace s dítětem po krmení.
- **Péče o stomii** je popsána v části *Ošetřovatelské intervence*.
- **Psychická podpora rodičů** je nezbytná zejména v případě, že nutnost operačního výkonu nebyla zřejmá již prenatálně. Rodičům má být umožněn pobyt s dítětem a rovněž doprovod dítěte na operační sál, je-li to možné.
- **Příprava dítěte k operaci** a pooperační péče jsou popsány v části *Ošetřovatelské intervence*.
- **Edukace rodičů** ve specifické ošetřovatelské péči o dítě. Edukace může být zaměřena na režimová opatření při intoleranci stravy, péči o stomii, na asistenci při podávání stravy gastrickou sondou, na možnosti nefarmakologického tišení bolesti.

1.1 Vrozené vývojové vady gastrointestinálního traktu

Vrozené vývojové vady gastrointestinálního traktu mohou být způsobeny teratogenními vlivy, patologiemi cévního zásobení nebo intrauterinní infekcí. Jejich příčina nemusí být vždy známá. Vrozené vývojové vady gastrointestinálního traktu se mohou objevovat izolovaně nebo jako součást genetických syndromů. Podle lokalizace můžeme vrozené vady GIT rozdělit na vady dutiny ústní, vady jícnu, střeva a defekty břišní stěny.

1.1.1 Vrozené vady dutiny ústní

Rozštěpové vady dutiny ústní mohou zahrnovat rozštěp tvrdého patra, rozštěp měkkého patra, rozštěp rtu, čelisti, gingivy a uvuly. Tyto rozštěpy se mohou vyskytovat izolovaně nebo v kombinaci, rozštěpy rtu a čelisti mohou být jednostranné nebo oboustranné. Rozštěp rtu lze klasifikovat jako kompletní nebo neúplný. Kompletní rozštěp rtu sahá od rtu k nosní dírce, neúplný rozštěp nezasahuje do nosní dírky a ponechává zde neporušenou tkáň.

Kromě estetického hlediska hrají významnou roli také funkční rizika, která rozštěpové vady pro dítě představují. V **klinickém obraze** u defektu rtu a patra dominuje obtížné sání, při kterém dítě není schopné vytvořit podtlak. Komunikace dutiny ústní s dutinou nosní vede k polykacím potížím nebo polykání zcela znemožňuje. Mléko se dostává do nosu, což zvyšuje riziko aspirace nebo mikroaspirace. Může se rozvinout zánět hrtanu, průdušnice, průdušek a plic. Dráždění nosu a nosohltanu vede k rinitidě nebo rinofaryngitidě. Při nedostatečné opoře v klenbě patra je dalším rizikem zapadnutí jazyka s obstrukcí dýchacích cest.

Pro novorozence s rozštěpovou vadou dutiny ústní je obvykle obtížné sát z prsu nebo běžné savičky. Proto je nutné zvolit savičku s lahvičkou, která je určena pro krmení dětí s rozštěpem. Speciální tvar savičky respektuje změněné anatomické poměry dítěte. Savička naléhá na defekt, patro uzavře a brání tak aspiraci. Také omezený průtok mléka savičkou snižuje riziko aspirace.

Diagnostika rozštěpu rtu je možná prenatálně, zpravidla od 20. týdne gestace. Rozštěp patra je v prenatálním období obtížněji diagnostikován. Proto by měla být součástí fyzikálního vyšetření novorozence aspekce dutiny ústní, která může rozštěp patra odhalit.

Terapie je operační a probíhá v několika fázích. Primární korekce rtu a nosu může být provedena již v prvních dnech po narození. Načasována je mezi 2. a 7. dnem života. Mezi benefity časného operačního výkonu patří dobré hojení s dobrým kosmetickým efektem, úprava vzhledu dítěte s pozitivním psychologickým dopadem na rodiče a především zlepšení sání.

Podstatné kroky ošetřovatelské péče:

- Posouzení schopnosti kojení, příjmu stravy.
- U jednostranného rozštěpu rtu preference kojení v boční poloze s rozštěpem směřujícím nahoru, kdy může být rozštěp utěsněn prsní tkání.
- Edukace matky v udržení laktace: doporučení pravidelného odsávání mateřského mléka, přikládání dítěte k prsu z důvodu stimulace laktace.
- Edukace matky v oblasti výživy, prevence aspirace a obstrukce dýchacích cest.
- Při neúspěšném kojení zajištění adekvátní výživy volbou optimální savičky, event. gastrickou sondou.
- Zajištění vhodné polohy při krmení; polovzpřímená poloha snižuje nosní regurgitaci mléka; pronační poloha eliminuje riziko aspirace a obstrukce dýchacích cest jazykem v době mezi krmeními.
- Monitorování klinického stavu a vitálních funkcí během krmení.
- Hygienická péče o dutinu ústní a nos po každém krmení.

- Umožnění přestávek v krmení na odříhnutí z důvodu většího množství spolykaného vzduchu.
- Asistence u diagnostiky přidružených vrozených vývojových vad před operací (ultrazvuk ledvin, CNS, echokardiografie).
- Asistence u dalších vyšetření (3D sken obličeje, vyšetření sluchu).
- Příprava dítěte k operaci a pooperační péče.
- Polohování horních končetin dítěte tak, aby se předešlo kontaktu rukou dítěte s operační ránou.
- Zahájení výživy po operaci pod dohledem dětské sestry / laktační poradkyně.
- Asistence u extrakce stehů po operaci, nejsou-li použita vstřebatelná vlákna.
- Aplikace a fixace silikonových nostril k zabránění deformit nosu, jsou-li indikovány (po extrakci stehů).
- 1× denně přechodné odstranění nostril za účelem hygienické péče o nos a nostrily.
- Zvlhčování nosní sliznice.
- Tlakové masáže operační jizvy 4–5× denně po extrakci stehů.

1.1.2 Vrozené vady jícnu

Atrezie jícnu je vrozená vývojová vada, při které je jícen slepě ukončen a neústí do žaludku. Může se vyskytovat s dalšími vadami v rámci VACTERL[2]. Může se vyskytovat v šesti formách, které jsou klasifikovány dle Vogta nebo Grosse. Čtyři formy atrezie jícnu doprovází tracheoezofageální píštěl. Nejčastěji se u novorozenců vyskytuje atrezie jícnu s tracheoezofageální píštělí dolního slepého vaku, Vogt 3B (obr. 1).

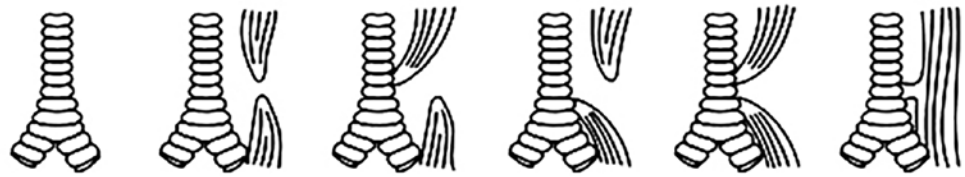

klasifikace podle Vogta 1	klasifikace podle Vogta 2 podle Grosse A	klasifikace podle Vogta 3A podle Grosse B	klasifikace podle Vogta 3B podle Grosse C	klasifikace podle Vogta 3C podle Grosse D	Vogt tuto klasifikaci nepopisuje podle Grosse E/H
ageneze jícnu, normální trachea, není přítomna TEF	atrezie jícnu, normální trachea, není přítomna TEF	horní TEF, spodní slepý vak	dolní TEF, horní slepý vak	horní i dolní TEF	přítomna píštěl ve tvaru H

Obr. 1 Klasifikace atrezie jícnu (Plevová et al., 2021)

Klinický obraz zahrnuje excesivní slinění, hromadění slin v zadním faryngu, neschopnost polknout, paroxyzmální kašel, respirační potíže, tranzientní cyanózu zhoršující se při krmení, bradykardie, apnoe, zvracení, aspiraci, aspirační pneumonii, hypo-

[2] VACTERL je vada postihující mnoho systémů (vertebral – anorectal – cardiac – tracheal – esophageal – renal – limb).

glykemii, člunkovité břicho při nepřítomnosti tracheoezofageální píštěle. Symptomy se zvýrazňují při pokusech dítě nakrmit.

Diagnóza může být stanovena již prenatálně. Klasickým rysem při prenatálním sonografickém vyšetření je polyhydramnion a absence žaludeční bubliny. Při podezření na atrezii jícnu po porodu je proveden pokus o zavedení gastrické sondy, který je neúspěšný. Sonda obvykle naráží ve vzdálenosti 10–15 cm od nosních průduchů nebo se stáčí. Diagnózu potvrdí rentgenový snímek.

Terapie atrezie jícnu spočívá v operačním řešení anastomózou přístupem z pravostranné posterolaterální torakotomie. Při velké vzdálenosti pahýlů jícnu hrozí dehiscence anastomózy s nutností revize a reanastomózy. V případě nemožnosti provést primární anastomózu se pouze resekuje píštěl a později se provede elongace[3] pahýlu. Ve výjimečných případech, kdy nelze provést elongaci, lze nahradit část jícnu částí tlustého střeva.

Podstatné kroky ošetřovatelské péče:

- Šetrné odsávání z horního pahýlu jícnu před operací 8 Fr katetrem.
- Zvýšená poloha s náklonem 30–45°.
- Příprava dítěte k operačnímu výkonu.
- Udržování správné pozice zavedené transanastomické sondy po operaci; sonda se nesmí vytáhnout; vhodné je barevné označení sondy v místě vstupu do nosního průduchu.
- Toaleta dýchacích cest odsáváním z endotracheální kanyly při známkách zahlenění nebo obstrukce.
- Šetrné orální odsávání; odsávací cévka po operaci nesmí být zavedena hlouběji než 7 cm od rtů.
- Péče o operační ránu po torakotomii, která je laterálně na hrudníku.
- Pooperační péče o hrudní drény a sledování množství a charakteru odpadu z drénů.
- Postupné zatěžování dítěte stravou po operaci cestou gastrické sondy.
- Prevence aspirace po operaci pomalou aplikací stravy do gastrické sondy a sledováním gastrických reziduí.

V dalším období je vhodné časné zahájení fyzioterapie.

1.1.3 Vrozené vady střeva

Atrezie duodena patří k nejčastějším formám uzávěru gastrointestinálního traktu. Neprůchodnost je způsobena vnitřní membránou nebo dvěma slepými pahýly duodena. Příčinou atrezie může být také pancreas anulare[4]. Nejčastěji je atrezie duodena lokalizována ve druhé části dvanáctníku infrapapilárně. Tato vývojová vada může být sdružena s dalšími anomáliemi, například atrezií jejuna nebo ilea.

---

[3] Při elongaci jsou pahýly jícnu prodlouženy, aby bylo možné jejich propojení.

[4] Pancreas anulare je patologický stav, při kterém tenké pruhy pankreatické tkáně zevně utlačují descendentní část duodena.

Klinický obraz zahrnuje zvracení, přítomnost žluči ve zvratcích při atrezii pod Vaterskou papilou, poruchu hydratace, úbytek hmotnosti. Příznaky se rozvíjí časně po porodu.
Malrotace je vývojová vada střeva, která je způsobena poruchou rotace a fixace střeva. Mezi malrotace střeva patří neprůchodnost duodena zevního původu způsobená stlačením vazivovými (Laddovými) pruhy nebo cékem, kongenitální volvulus středního střeva pro chybějící fixaci mezenteria k zadní stěně břišní a Laddův syndrom, který je kombinací neprůchodnosti duodena zevního původu a kongenitálního volvulu středního střeva.

V **klinickém obraze** malrotace střeva dominují příznaky vysoké střevní neprůchodnosti s biliárním zvracením, které se rozvíjí obvykle v prvních dvou týdnech života.
Hirschprungova choroba neboli kongenitální střevní aganglióza nebo megacolon congenitum je vrozená vada, při které je rozšířena část střeva nad úsekem, kde v důsledku chybějících parasympatických ganglií není možná peristaltika. Postižena je distální část tlustého střeva a rekta. Aganglionární oblast střeva zůstává tonicky kontrahována, což vede k funkční obstrukci. Střevní obsah se hromadí před aganglionárním úsekem střeva.

Klinický obraz se rozvíjí obvykle již v novorozeneckém věku. K odchodu smolky dochází až po 48 hodinách života. Příznaky mohou být zpočátku nespecifické. U dítěte je pozorováno střídání zácpy a explozivního odchodu páchnoucí stolice, zvracení s příměsí žluče, vzedmuté břicho, rozvíjí se ileózní stav.
Mekoniový ileus: při mekoniovém ileu nedochází k odchodu smolky, která je abnormální, hutná a vede k obstrukci, a to nejčastěji v oblasti terminálního ilea. Často je mekoniový ileus spojován s cystickou fibrózou.

Mekoniový ileus se může vyskytnout ve formě jednoduché, kdy není spojen se žádnou komplikací. U komplikované formy je přidružen volvulus[5], intestinální atrezie nebo stenóza, intestinální nekróza, intestinální perforace, mekoniová peritonitida nebo tvorba pseudocyst.

Klinický obraz jednoduché formy nebo formy se střevní atrezií nebo stenózou odpovídají nízké střevní obstrukci. Neodchází smolka, objevuje se distenze břicha, dítě může zvracet biliární obsah. Při vzniku mekoniové peritonitidy se může objevit ascites.
Neprůchodnost anu je způsobena jeho agenezí nebo insuficientním založením, při kterém může píštělí komunikovat s perineem, ureterem nebo vaginou. Defekt se může vyskytnout v horní části, nad m. levator ani (sval pánevního dna), nebo v dolní části, pod m. levator ani.

Klinický obraz zahrnuje absenci odchodu stolice a plynů. Stolice může odcházet močovou trubicí nebo vaginou. Dále může být přítomna distenze břicha. Chybí anorektální kanál, řitní otvor je překryt tenkou kůží. U atrezie rekta může být zevní část konečníku bez odchylek, atrezie se nachází 1–2 cm nad análním otvorem. V oblasti perinea může být vytvořena fistula.

Podezření na vrozenou vadu střeva může být vysloveno již prenatálně při zjištění polyhydramnionu nebo při ultrazvukovém nálezu tzv. double-bubble fenoménu, tedy dvojité bubliny, která je obrazem distenze žaludku a první části duodena při atrezii duodena.

Po narození vychází **diagnostika** vrozených vad střeva z klinického obrazu. U novorozenců s nespecifickými obtížemi však může být stanovení diagnózy zdlouhavé. Vy-

[5] Volvulus je obtočení a zauzlení střeva.

užívá se nativní RTG snímek břicha nebo RTG snímek po podání kontrastní látky. Ta je podána cestou gastrické sondy, případně rektálním nálevem. Při střevní obstrukci bývají zobrazeny dilatované střevní kličky proximálně od střevního uzávěru a hladinky vzduchu a tekutiny.

Fyzikální vyšetření může odhalit absenci rekta nebo abnormální vzhled perinea. Aby nedošlo k přehlédnutí této anomálie, je vždy provedeno první měření tělesné teploty po porodu rektálně.

Další vyšetření slouží k vyloučení přidružených vad. Doplněn může být RTG snímek sakrální oblasti a ultrazvukové vyšetření břicha, které mohou odhalit genitourinární, sakrální nebo jiné gastrointestinální anomálie.

Terapie vrozených vad střeva je chirurgická. Podstatou této léčby je resekce postiženého úseku střeva s následnou anastomózou. Při pancreas anulare je resekován prstenec pankreatu. U mekoniového ileu může léčba nálevem předcházet chirurgické terapii, která je indikována až při neúspěchu tohoto konzervativního přístupu. U neprůchodnosti rekta nebo anu je léčba volena dle stupně postižení. Stenóza vyžaduje opakované dilatace, atrezie je řešena vždy chirurgicky. Součástí výkonu může být kolostomie nebo protažení střeva. U nízkých defektů je provedena anoplastika bez nutnosti pooperační dilatace.

Podstatné kroky ošetřovatelské péče:

- Dekomprese GIT zavedením gastrické sondy napojené do vyvěšené injekční stříkačky bez pístu nebo odsáváním žaludečního obsahu.
- Sledování reziduí při zatížení GIT stravou.
- Observace přítomnosti stolice v moči nebo vagině při podezření na neprůchodnost anu.
- Příprava dítěte k operačnímu výkonu.
- Provádění pravidelné dilatace konečníku po operaci dle indikace chirurga.
- Péče o stomii, jestliže byla vytvořena.

1.1.4 Defekty břišní stěny

Omfalokéla je výhřez střevních kliček, někdy i jater, žaludku, sleziny z dutiny břišní pupečníkem. Velikost defektu břišní stěny se pohybuje v rozmezí 4–10 cm. Omfalokéla může být spjata s dalšími chromozomálními nebo anatomickými vadami.

Klinický obraz je patrný aspekcí ihned po porodu. Defektem v břišní stěně vyhřezávají orgány dutiny břišní, které jsou pokryty jemným blanitým vakem z amnia, rosolu a peritonea. Do 24 hodin po porodu kryt omfalokély nekrotizuje. Dítě je ohroženo hypotermií. **Gastroschíza** je defekt břišní stěny s vyhřeznutím střevních kliček nejčastěji vpravo od pupku. Velikost defektu je okolo 2–4 cm. Gastroschíza může být spojena s intestinální atrezií, jiné vady nejsou přítomné. Gastroschíza se vyskytuje častěji než omfalokéla.

Klinický obraz vyplývá z aspekce ihned po narození. Vyhřezlé orgány nejsou kryty peritoneem, pupečník není porušen. U dítěte může snadno dojít k hypotermii.

Diagnóza defektu břišní stěny je stanovena ultrazvukovým vyšetřením již prenatálně. Porod je plánován v perinatologickém centru intenzivní péče.

Terapie omfalokély nebo gastroschízy je chirurgická. Cílem léčby je reponovat vyhřezlé střevní kličky/orgány do dutiny břišní a uzavřít defekt. Jestliže dojde ke gangréně

části střeva, musí být tento úsek resekován. U dítěte se pak může rozvinout syndrom krátkého střeva. Při nepoměru herniovaných střevních kliček/orgánů a dutiny břišní hrozí riziko kompartment syndromu. Chirurgická léčba proto musí být opakovaná s postupnou repozicí. K léčbě může být využita „silo“ technika. Ta spočívá v přišití plastikového vaku k defektu břišní stěny, v němž zůstane uložena část eventrovaných střev. Tento vak je zavěšen nad břišní stěnou a střevo postupně gravitací klesá do dutiny břišní. Objem dutiny břišní se při použití této techniky zvětšuje v důsledku tahu „sila“ za okraje defektu (obr. P1). Další možností vícedobého uzávěru břišní stěny je nenásilná repozice vyhřezlých orgánů do dutiny břišní s překrytím defektu syntetickou záplatou.

Podstatné kroky ošetřovatelské péče:

- Sterilní krytí střevních kliček / vyhřezlých orgánů a zvlhčování krytí ohřátým fyziologickým roztokem.
- Prevence ztrát tepla pravidelnou výměnou zvlhčeného krytí.
- Kontrola vitality střevních kliček / eventrovaných orgánů.
- Zavedení gastrické sondy a odsávání žaludečního obsahu každou hodinu k dekompresi GIT.
- Zavedení močového katetru (event. asistence u zavedení) z důvodu dekomprese močového měchýře.
- Příprava dítěte k operačnímu výkonu a pooperační péče.
- Observace známek kompartment syndromu po operaci (edém břišní stěny, diskolorace břišní stěny, nedostatečné prokrvení dolních končetin, omezení respiračních funkcí, omezení vylučování).
- Sledování nitrobřišního tlaku k objektivizaci kompartment syndromu je popsán v části *Ošetřovatelské intervence.*
- Monitorování NIRS k včasnému odhalení regionální ischemie je popsáno v části *Ošetřovatelské intervence.*

1.2 Intolerance stravy

Intolerance stravy je definována jako neschopnost strávit enterální výživu. Vyskytuje se nejčastěji u předčasně narozených novorozenců z důvodu nezralosti gastrointestinálního traktu. Příčinou intolerance stravy může být gastroezofageální reflux (GER) nebo může být zvracení podmíněno způsobem výživy a dále pak aktivitou dítěte v období po krmení. Zvracení však může být příznakem závažné patologie, například vrozené vývojové vady gastrointestinálního traktu, novorozenecké infekce, nekrotizující enterokolitidy nebo poruchy metabolismu.

Klinický obraz je vyjádřen gastrickými rezidui o objemu více než 50 % podaného mléka, abdominální distenzí, zvracením, viditelnými střevními kličkami přes stěnu břišní, erytémem břišní stěny, změnou charakteru stolice. Biliární[6] gastrická rezidua mo-

[6] Biliární rezidua jsou charakterizována tmavými odstíny zelené barvy.

hou svědčit o závažné komplikaci nebo o střevní obstrukci. Přítomna může být rovněž teplotní instabilita, apnoe, bradykardie.

Diagnostika se opírá o klinický stav dítěte, laboratorní výsledky vyšetření zánětlivých markerů a rentgenový snímek břicha.

Terapie intolerance stravy vychází z příčiny. Po jejím odstranění obvykle příznaky vymizí. Důležitou součástí léčby je management výživy. Ten by měl být přizpůsoben aktuálnímu klinickému stavu a toleranci stravy. Ordinované mohou být snížené porce mléka, prodloužená doba mezi jednotlivými dávkami nebo intermitentní či kontinuální výživa perfuzorem.

Podstatné kroky ošetřovatelské péče:

- Režimová opatření při mírnějších projevech intolerance stravy.
- Polohování na pravý bok nebo do pronační polohy pro podporu pasáže stravy.
- Ověřování množství a vzhledu reziduí před podáním výživy, jestliže je dítě živeno gastrickou sondou; při přítomnosti reziduí bez příměsí žluči v objemu více než 50 % lze rezidua vrátit.

1.3 Nekrotizující enterokolitida

Nekrotizující enterokolitida (NEC) patří mezi závažné komplikace nedonošených novorozenců, ale může se vyskytnout i u novorozenců narozených v termínu. Při tomto zánětlivém onemocnění dochází k poškození střevní stěny s možnou nekrózou a perforací. Incidence nekrotizující enterokolitidy stoupá s klesajícím gestačním týdnem dítěte.

Patogeneze nekrotizující enterokolitidy je multifaktoriální. Uplatňuje se nezralost střeva s dysmotilitou, odchylkou zpracování živin a narušeným epitelem, střevní zánět jako reakce na kolonizaci střeva a střevní dysbióza. Možný je i podíl genetických faktorů.

Rizikovým faktorem nekrotizující enterokolitidy je asfyxie, katetrizace umbilikálních cév, perzistující ductus arteriosus, šok a polyglobulie. Také některé klinické intervence, například krevní transfuze, mohou přispět ke vzniku NEC. Riziko naopak klesá volbou optimálního managementu výživy, roli hraje zejména časné zahájení výživy novorozenců s hmotností pod 1500 g. Pozitivní vliv na ochranu střeva má výživa mateřským mlékem.

V **klinickém obraze** se symptomy objevují obvykle mezi 8. a 10. dnem od zahájení enterální výživy. Přítomna je intolerance stravy, zvratky s příměsí žluči, distenze břišní stěny, rýsující se střevní kličky (obr. P2), břicho je bolestivé na pohmat, peristaltika není slyšitelná. Je přítomna krev ve stolici, termolabilita, objevují se apnoe, bradykardie, kůže má bledo-šedý kolorit, dítě chabě saje, může být apatické. Při peritonitidě je zarudnutí v hypogastriu.

Kromě klinického obrazu je pro **diagnostiku** zásadní RTG břicha, kde je typicky patrná dilatace střevních kliček, ztluštění stěny střeva, nerovnoměrné proplynování, projevy ileu, ascites.

Terapie při potvrzení diagnózy spočívá v převedení na totální parenterální výživu. Intravenózně aplikovaná antibiotická terapie je účinná proti anaerobním bakteriím. Při

perforaci střeva je nutná chirurgická léčba se založením dočasné stomie. Je-li vyvedena ileostomie, je obvykle lokalizována na pravé straně břicha a odvádí tekutý střevní obsah. Kolostomie odvádí stolici normální konzistence.

Obvykle je zavedení stomie dočasným řešením. Vyvedená stomie může být jednohlavňová, terminální, s jedním otvorem, při které je distální konec střeva slepě uzavřen. Dvouhlavňová stomie má dva otvory, přívodný, proximální, a odvodný, distální. Podmínkou zanoření stomie je vyléčení sepse, stabilizace klinického stavu dítěte a dosažení optimální hmotnosti.

Podstatné kroky ošetřovatelské péče:

- Zavedení gastrické sondy k dekompresi a derivaci žaludečního obsahu zažívacího traktu před operací a po operaci.
- Observace a dokumentace množství a vzhledu odpadu z gastrické sondy, zejména přítomnosti biliárních reziduí, která jsou důležitým diagnostickým ukazatelem.
- Observace vývoje klinického stavu, zejména vzhledu a prohmatnosti bříška a patologických příměsí ve stolici, algických reakcí.
- Příprava dítěte k operačnímu výkonu.
- Péče o stomii je popsána v části *Ošetřovatelské intervence.*

LITERATURA

AL-SALEM, A. H. *Atlas of Pediatric Surgery: Principles and Treatment.* Switzerland: Springer International Publishing, 2020, 910 p. ISBN 978-3-030-29211-9.

DYLEVSKÝ, I. *Somatologie: pro předmět Základy anatomie a fyziologie člověka.* 3., přepracované a doplněné vydání. Praha: Grada Publishing, 2019, 312 s. ISBN 978-80-2712-673-6.

FENDRYCHOVÁ, J. *Kardiopulmonální resuscitace a anatomické odlišnosti u dětí* [online]. [Cit. dne 2023-08-20]. Dostupné z: Kardiopulmonalni-resuscitace-u-deti-prednaska-ARIP-Brno.pdf (zbynekmlcoch.cz).

HACKAM, D. J. *Necrotizing Enterocolitis: Pathogenesis, Diagnosis and Treatment.* Boca Raton: CRC Press, 2021, 302 p. ISBN 978-1-138-34324-5.

HAHN, A. et al. *Otorinolaryngologie a foniatrie v současné praxi.* 2., doplněné a aktualizované vydání. Praha: Grada Publishing, 2019, 440 s. ISBN 978-80-271-0572-4.

HALL, N. J., KIELY, E. M. Congenital Abnormalities of the Anus. In: COHEN, R., WINDSOR, A. *Anus: Surgical Treatment and Pathology.* London: Springer International Publishing, 2014, 320 p. ISBN 978-1-84882-090-6.

JAMES, S. R., NELSON, K. A., ASHWILL, J. W. *Nursing Care of Children: Principles and Practice.* 4th ed. Elsevier, 2012, 260 p. ISBN 978-1-4557-0706-5.

JANOTA, J., STRAŇÁK, Z. et al. *Neonatologie.* 3. vydání. Praha: EEZY Publishing, 2023, 911 s. ISBN 978-80-88506-07-2.

KACHLOVÁ, M., KUČOVÁ, J., PETRÁŠOVÁ, V. *Ošetřovatelská péče v neonatologii.* Praha: Grada Publishing, 2022, 184 s. ISBN 978-80-271-3176-1.

KAIN, V., MANNIX, T. *Neonatal Care for Nurses and Midwives: Principles for Practice.* Elsevier, 2022, 616 p. ISBN 978-0-729-59782-1.