GRADA

Jan Vojáček, Pavel Žáček, Jan Dominik et al.

Aortální nedomykavost

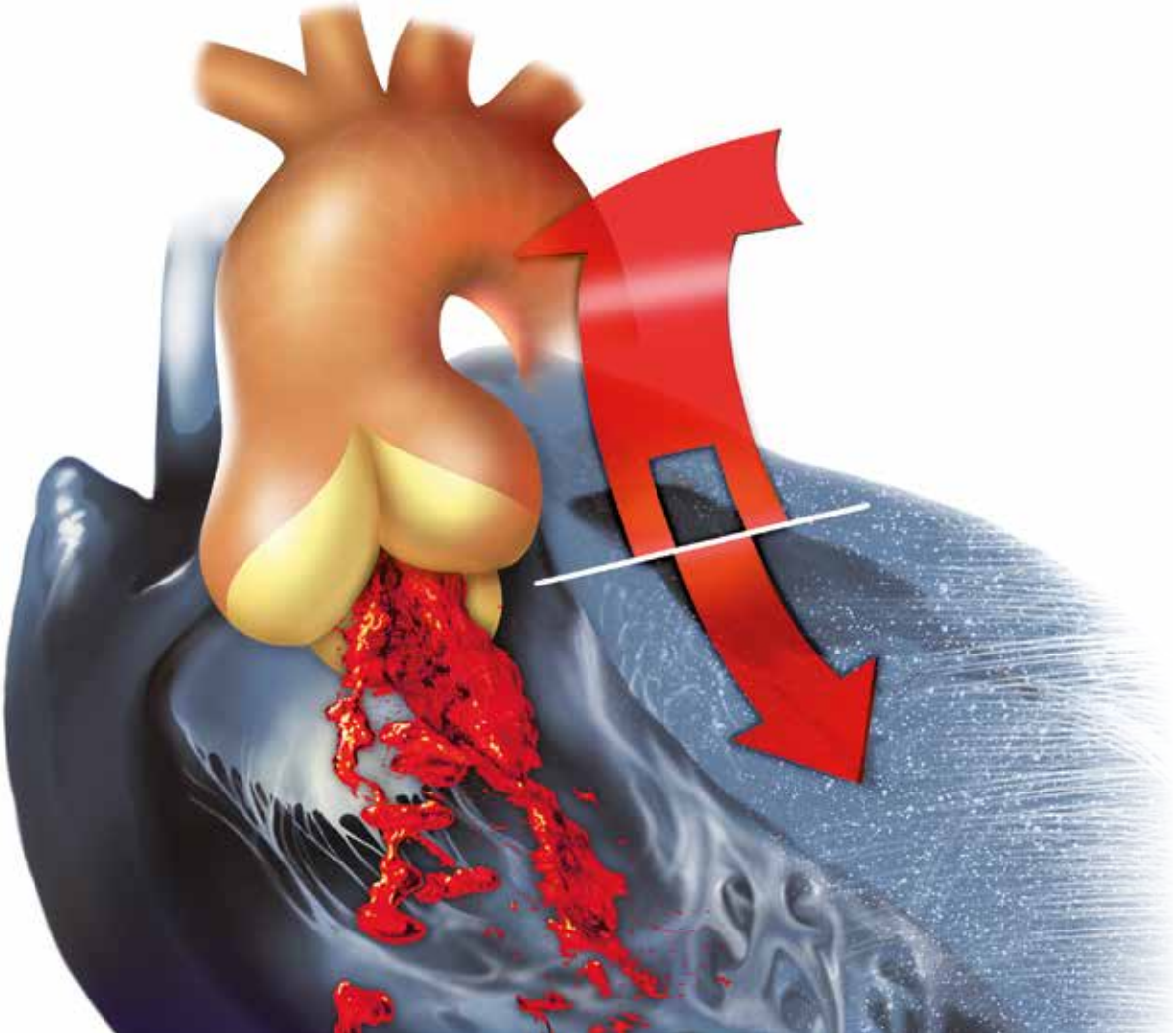

GRADA®

AORTÁLNÍ NEDOMYKAVOST

Hlavní autoři a pořadatelé

Jan Vojáček, Pavel Žáček, Jan Dominik

Spoluautoři

Robert H. Anderson
Bardia Arabkhani
Zdeněk Bělobrádek
Miroslav Brtko
Jan Burkert
Isabelle Di Centa
Ismail El-Hamamsy
Tomáš Holubec
Emmanuel Lansac
Marie-Catherine Morgant
Shumpei Mori
Horia Muresian
Miroslav Solař
Diane E. Spicer
Jaroslav Špatenka
Johanna J. M. Takkenberg
Martin Tuna

Ilustrace

Pavel Žáček

GRADA Publishing

Prof. MUDr. Jan Vojáček, Ph.D., doc. MUDr. Pavel Žáček, Ph.D., prof. MUDr. Jan Dominik, CSc., et al.

AORTÁLNÍ NEDOMYKAVOST

Spoluautoři:
Robert H. Anderson, BSc, MD, FRCPath (Velká Británie), Bardia Arabkhani, MD (Nizozemí), MUDr. Zdeněk Bělobrádek, Ph.D. (ČR), MUDr. Miroslav Brtko, Ph.D. (ČR), MUDr. Jan Burkert, Ph.D. (ČR), Isabelle Di Centa, MD (Francie), Ismail El-Hamamsy, MD, PhD, FRCSC (Kanada), MUDr. Tomáš Holubec, MD, Ph.D. (ČR), Emmanuel Lansac, MD, PhD (Francie), Marie-Catherine Morgant, MD (Kanada), Shumpei Mori, MD, PhD (Japonsko), Horia Muresian, MD, PhD (Rumunsko), doc. MUDr. Miroslav Solař, Ph.D. (ČR), Diane E. Spicer, BSc (USA), MUDr. Jaroslav Špatenka, CSc. (ČR), Johanna J. M. Takkenberg, MD, PhD (Nizozemí), MUDr. Martin Tuna (ČR)

Recenze:
Prof. MUDr. Jan Černý, CSc.

Vydání odborné knihy schválila Vědecká redakce nakladatelství Grada Publishing, a.s.

Vydala Grada Publishing, a.s.
U Průhonu 22, Praha 7
jako svou 6391. publikaci
Odpovědný redaktor Mgr. Marek Chvátal
Grafická úprava, sazba a zlom Antonín Plicka
Počet stran 512
1. vydání, Praha 2016
Vytiskl TNM PRINT s.r.o., Chlumec nad Cidlinou

Autoři a nakladatelství děkují společnostem BAXTER CZECH spol. s r.o., BIOMEDICA ČS, s.r.o., CARDION s.r.o., Edwards Lifesciences Czech Republic s.r.o., Johnson & Johnson s.r.o. a Medtronic Czechia s.r.o. za podporu, která umožnila vydání publikace.

Podpořeno programem PRVOUK P37/3, 4.

ISBN 978-80-271-9469-8 (pdf)
ISBN 978-80-247-5685-1 (print)

Seznam autorů

Robert H. Anderson, BSc, MD, FRCPath, Institute of Genetic Medicine, Newcastle University, Newcastle-upon-Tyne, United Kingdom

Bardia Arabkhani, MD, Department of Cardio-Thoracic Surgery, Erasmus University Medical Center, Rotterdam, The Netherlands

MUDr. Zdeněk Bělobrádek, Ph.D., Radiologická klinika, Fakultní nemocnice Hradec Králové

MUDr. Miroslav Brtko, Ph.D., Kardiochirurgická klinika, I. interní kardioangiologická klinika, Lékařská fakulta Univerzity Karlovy v Hradci Králové, Fakultní nemocnice Hradec Králové

MUDr. Jan Burkert, Ph.D., Oddělení transplantací a tkáňové banky, Klinika kardiovaskulární chirurgie, 2. lékařská fakulta Univerzity Karlovy a Fakultní nemocnice v Motole, Praha

Isabelle Di Centa, MD, Hôpital Foch, Suresnes, France

Prof. MUDr. Jan Dominik, CSc., Kardiochirurgická klinika, Lékařská fakulta Univerzity Karlovy v Hradci Králové, Fakultní nemocnice Hradec Králové

Ismail El-Hamamsy, MD, PhD, FRCSC, Associate Professor of Surgery, Division of Cardiac Surgery; Director, Aortic and Connective Tissue Clinic, Montreal Heart Institute, Université de Montréal, Canada

MUDr. Tomáš Holubec, MD, Ph.D., Department of Cardiac Surgery, Kerckhoff Heart and Lung Center, Bad Nauheim, Germany

Emmanuel Lansac, MD, PhD, Institut Mutualiste Montsouris, Paris, France

Marie-Catherine Morgant, MD, Department of Cardiac Surgery, Montreal Heart Institute, Université de Montréal, Canada

Shumpei Mori, MD, PhD, Division of Cardiovascular Medicine, Department of Internal Medicine, Kobe University Graduate School of Medicine, Kobe, Japan

Horia Muresian, MD, PhD, Cardiovascular Surgery, University Hospital of Bucharest, Bucharest, Romania; Cardiovascular Surgery, San Donato, Milan, Italy

Doc. MUDr. Miroslav Solař, Ph.D., I. interní kardioangiologická klinika, Lékařská fakulta Univerzity Karlovy v Hradci Králové, Fakultní nemocnice Hradec Králové

Diane E. Spicer, BSc, Department of Pediatric Cardiology, University of Florida, Gainesville, Florida; Johns Hopkins All Children's Heart Institute, St Petersburg, Florida, United States of America

MUDr. Jaroslav Špatenka, CSc., Oddělení transplantací a tkáňové banky, Fakultní nemocnice v Motole, Praha; Kardiochirurgická klinika, Fakultní nemocnice Hradec Králové

Johanna J. M. Takkenberg, MD, PhD, Department of Cardio-Thoracic Surgery, Erasmus University Medical Center, Rotterdam, The Netherlands

MUDr. Martin Tuna, Kardiochirurgická klinika, Fakultní nemocnice Hradec Králové

Prof. MUDr. Jan Vojáček, Ph.D., Kardiochirurgická klinika, Lékařská fakulta Univerzity Karlovy v Hradci Králové, Fakultní nemocnice Hradec Králové

Doc. MUDr. Pavel Žáček, Ph.D., Kardiochirurgická klinika, Lékařská fakulta Univerzity Karlovy v Hradci Králové, Fakultní nemocnice Hradec Králové

Obsah

Předmluva

Nedomykavost aortální chlopně i léčba této srdeční vady má řadu specifických rysů. Cílem chirurgické, tedy jediné efektivní léčby je obnovení domykavosti aortálního chlopenního ústí. K tomu má kardiochirurg již přes půl století k dispozici metodu náhrady chlopně umělou srdeční chlopní – metodu, která je mimořádně dobře standardizovaná a lze ji provést s nízkým operačním rizikem pro nemocného. Nelze ale zapomenout, že ve svém principu je to amputace poškozeného orgánu a jeho následná náhrada umělou protézou. Umělé chlopně, které byly doposud vyvinuty, jsou schopny zhostit se velmi dobře svého úkolu chlopenního ventilu, ale život nositele umělé chlopně je nově spjat s riziky, která jej budou provázet po zbytek života. Rizika spojená s doživotní antikoagulací, pravděpodobnou degenerací biologické chlopenní protézy či protézovou infekcí neumíme – a zřejmě ještě dlouho nebudeme schopni – eliminovat tak, aby nositel umělé chlopně splynul se zdravou populací.

Nedomykavost aortální chlopně – bez současné přítomnosti stenózy – není onemocněním s masovou prevalencí. Postihuje ale často nemocné mladé, ve středním věku či na rozhraní pátého a šestého decenia. Jako vada s typicky dlouho latentní symptomatologií je diagnózou, která své nositele zastihuje v plném aktivním životě, bez předchozího omezení příznaky. Standardní nabídkou je nejčastěji mechanická umělá chlopeň a doživotní antikoagulace a s tím souvisící modifikace životního stylu.

Kardiochirurgové odedávna váhali před odstraněním chlopně, jejíž morfologický vzhled se významně nelišil od normy a zdánlivě jen málo scházelo ke standardní koaptaci listů. První chirurgické pokusy o plastiku aortální chlopně byly uskutečněny ještě před rokem 1960. Ukázalo se ale, že tento úkol není snadný. Jemná, poměrně malá chlopeň, izolované listy, které pro svoji funkci nemají jinou oporu než svůj přesný tvar, a terén vysokotlakého řečiště aortálního kořene, který vyvolává oprávněný chirurgický respekt – to vše jsou příčiny, proč se záchovné operace aortální chlopně nestaly do dnešního dne široce používanou chirurgickou strategií. Mezitím jiné dvě srdeční chlopně, mitrální a trikuspidální, se staly – nesporně pro odlišnou architekturu atrioventrikulárních chlopní – vděčným polem pro rekonstrukční zákroky. Implantace anuloplastických prstenců a rozmanité zákroky na listech i šlašinkách se staly standardizovanými technikami, jež umožňují zachovat naprostou většinu nedomykavých atrioventrikulárních chlopní.

Chirurgické techniky k obnovení domykavosti aortální chlopně prošly pestrým vývojem, ale nedosáhly té míry standardizace, která by umožňovala snadný nácvik a vysokou důvěru v dosažení úspěchu rekonstrukce. Navazujícím důsledkem je i otázka dlouhodobé trvanlivosti aortálních plastik. Skutečný vývoj se však nezastavil. Je posouván aktivitou významných kardiochirurgických propagátorů, v jejichž centrech jsou záchovné operace prováděny systematicky a ve velkých počtech. Významný pokrok v zobrazovacích metodách – echokardiografii, počítačové tomografii a magnetické rezonanci – rozšiřuje naše pochopení normální a patologické fyziologie aortálního kořene a dopadu chirurgických intervencí. Výsledkem těchto vlivů je zpřesnění, ale i zjednodušení chirurgických technik, jasnější geometrická kritéria a spolehlivější posouzení indikací i kontraindikací záchovné strategie. Cílem je dosažení skladebného konceptu zákroků na chlopenních listech a klíčových úrovních aortálního kořene, jejichž znalost by umožňovala standardizované rutinní použití, nízké chirurgické riziko a vysokou pravděpodobnost výborného a trvanlivého funkčního výsledku.

Snahou autorů této monografie je přinést ucelený soudobý pohled na problematiku obnovení aortální domykavosti – od anatomických východisek přes historický vývoj možných chirurgických strategií až po současné postupy – a vyzdvihnout moderní principy, o které by se měla opírat promyšlená snaha o záchovu vlastní aortální chlopně operovaného nemocného.

Jan Vojáček
Pavel Žáček
Jan Dominik

červen 2016

Terminologie a seznam zkratek

V textu jsou použity termíny, nomenklatura a zkratky z různých medicínských oborů. Anatomická terminologie vychází z poslední revize vydané FCAT (Federative Committee on Anatomical Terminology) v roce 1998 pod názvem *Terminologia anatomica (International Anatomical Terminology)* [1]. V klinické terminologii se ale současně uplatňuje vliv angličtiny jako univerzální platformy pro aktuální odbornou komunikaci. Odtud pramení užití důležitých termínů jako „mezilistové trojúhelníčky" a zaměnitelné užití termínů „aortální cípy" a „aortální listy". Užití dalších nomenklatur (Leidenská konvence) je komentováno na příslušných místech v textu.

V klinické praxi zcela zdomácněla řada anglických slov. Patří mezi ně např. jet (proudová tryska krve přes chlopenní ústí), doming (vydouvání listů stenotické chlopně) či cleft (rozštěp neúplně srostlých chlopenních listů). Rovněž statistický parametr „freedom of…" nemá vhodný český korelát.

Použité zkratky

AATS	American Association for Thoracic Surgery
ACC	American College of Cardiology
ACE	angiotensin converting enzyme, angiotensin konvertující enzymu
AHA	American Heart Association
AML	anterior mitral leaflet, přední list mitrální chlopně
AR	aortální regurgitace
AS	aortální stenóza
ASA	acetylsalicylic acid, acetylsalicylová kyselina
ATB	antibiotika
AV	aortic valve, aortální chlopeň
A-V blok	atrioventrikulární blok
AVIATOR	Aortic Valve Insufficiency and Ascending Aorta Aneurysm International Registry
AVR	aortic valve replacement, náhrada aortální chlopně
BAV	bicuspid aortic valve, bikuspidální aortální chlopeň
BSA	body surface area, plocha povrchu těla
BR	basal ring, bazální prstenec

CAVIAAR	Conservative Aortic Valve Surgery for Aortic Insufficiency and Aneurysm of the Aortic Root
cH	coaptation height, koaptační výška
CMP	centrální mozková příhoda
CP	centrální plikace
CT	computed tomography, počítačová tomografie
2D	dvojrozměrná
3D	trojrozměrná
EACTS	European Association for Cardio-Thoracic Surgery
ECMO	extracorporeal membrane oxygenation
ECM	extracelulární matrix
EDD	end-diastolic diameter, end-diastolický rozměr
EDS	Ehlersův-Danlosův syndrom
EF	ejekční frakce
eH	effective height, efektivní výška
ECHO	echokardiografie
ELS	ectopia lentis syndrom
EOA	effective orifice area, efektivní plocha ústí
EROA	effective regurgitation orifice area, efektivní plocha regurgitačního ústí
ESC	European Society of Cardiology
ESD	end-systolic diameter, end-systolický rozměr
EUROSCORE	klasifikace rizikovosti srdeční operace
FDA	U.S. Food and Drug Administration
GAG	glykosaminoglykany
gH	geometric height, geometrická výška
HAART	Hemispherical Aortic Annuloplasty Reconstructive Technology
iEOA	indexed effective regurgitation orifice area, index efektivní plochy ústí
IE	infekční endokarditida
INR	international normalized ratio (poměr protrombinového času pacienta a normálního vzorku)
IVC	izovolumická kontrakce
LAD	left anterior descending, přední mezikomorová větev
LCA	left coronary artery, levá věnčitá tepna
LDS	Loeysův-Dietzův syndrom
LV	left ventricle, levá komora
LVEF	left ventricle ejection fraction, ejekční frakce levé komory
LVOT	left ventricular outflow tract, výtokový trakt levé komory
MFS	Marfanův syndrom

MMPs	metaloproteinázy
MR	mitrální regurgitace
MRI	zobrazení magnetickou rezonancí
MS	mitrální stenóza
NF sinus	non-facing sinus, nepřiléhající (nekoronární) sinus
NOAC	novel oral anticoagulants, nová perorální antikoagulancia
NYHA	New York Heart Association, NYHA (funkční klasifikace)
PEARS	personalised external aortic root support
PG	pressure gradient, tlakový gradient
PHT	pressure half time, poločas tlakového spádu
PPM	patient prosthesis mismatch
PTFE	polytetrafluoretylen
QAV	quadricuspid aortic valve, čtyřcípá aortální chlopeň
RCA	right coronary artery, pravá věnčitá tepna
RF	regurgitační frakce
RV	regurgitation volume, regurgitační objem
SAM	systolic anterior motion, systolický dopředný pohyb předního listu mitrální chlopně
SCA	subkomisurální anuloplastika
SGS	Shprintzenův-Goldbergův syndrom
SJM	St. Jude Medical
STJ	sinotubulární junkce
STS	Society of Thoracic Surgeons (classification), STS klasifikace rizikovosti kardiochirurgických výkonů
SVD	structural valve deterioration (dysfunction), strukturální selhání chlopně
TAA	thoracic aortic aneurysm, aneurysma hrudní aorty
TAV	tricuspid aortic valve, trojcípá aortální chlopeň
TE	trombembolické
TEE	transesofageální echokardiografie
TGF-Beta1	transforming growth factor beta1
TIMP	tkáňový inhibitor metaloproteinázy
TTE	transtorakální echokardiografie
UAV	unicuspid aortic valve, unikuspidální aortální chlopeň
VAJ	ventrikuloaortální junkce
VSMC	vascular smooth muscle cells, cévní hladké svalové buňky
UZ	ultrazvuk

Literatura

1. FCAT. *Terminologia anatomica*. 1998, Stuttgart: Thieme Verlag.

Leonardo

Je téměř deprimující uvědomit si, jak mnoho z dynamického chování aortální chlopně bylo zřejmé již Leonardovi da Vinci (1452–1519) před pěti stoletími. Kresby sépiovým inkoustem zachycují aortální chlopeň zavřenou i otevřenou, geometrii aortálního kořene s trojlístkově se vyklenujícími Valsalvovy sinusy a především trajektorie krevního proudu v systole a diastole. Spirály vírů v aortálních sinusech, nakreslené Leonardovou rukou, znovuobjevila současná medicína až díky zobrazení magnetickou rezonancí [1]. Leonardo se anatomickým studiím věnoval ve třech obdobích: v letech 1487–1495 v Milánu na dvoře Ludovica Sforzy a později v letech 1505–1509, kdy vstoupil do služeb Cesara Borgii a pobýval v Benátkách, Florencii a opět v Milánu. Třetí období Leonardova anatomického studia začíná po roce 1509, po odchodu z Milána. V těchto létech byl ve styku s Marcantoniem della Torre, profesorem anatomie v Pavii a Padově. Leonardo provedl zhruba třicet pitev, z nichž deset bylo zaměřeno na srdce a cévy. Ve Florencii v nemocnici Santa Maria Nuova byl svědkem klidného skonu stoletého starce a vzápětí provedl jeho pitvu. Ve svých zápiscích popsal výstižně známky pokročilé arteriosklerózy a označil ji za příčinu smrti. Pitvy byly církví pro nelékaře striktně zakázány, později ale Leonardo vzhledem ke své reputaci získal svolení, po návratu do Říma ovšem čelil obviněním z „nevhodného chování“ a v humánních pitvách již nepokračoval. Pitval ale současně také zvířata (krávy, ovce, ptáky, žáby) a anatomické nálezy porovnával. Leonardo vytvořil 240 anatomických nákresů a napsal na 13 tisíc slov poznámek, své dílo však nikdy nepublikoval.

Úchvatné kresby aortální chlopně nesou datum 9. ledna 1513. Kromě nesporné výtvarné krásy zarazí poučeného diváka preciznost medicínského pozorování i přesný popis chování krevního proudu při průchodu aortální chlopní. Leonardo,

Leonardo da Vinci: Aortální chlopeň (28,3 × 20,4 cm, perokresba inkoustem, papír). S laskavým svolením Royal Collection Trust/© Her Majesty Queen Elizabeth II, 2016.

zřejmě díky svému studiu hydrodynamiky, si správně představil chování laterálních vrstev krevního proudu, které jsou zpomaleny kontaktem s listy chlopně, stáčejí se do výdutí Valsalvových sinusů a vedou k rozvinutí a kontaktu chlopenních cípů v diastole. Brilantnost této dedukce nepřestává budit úžas při představě dobových podmínek pitvy i vzhledem k množství dalších úkolů, kterými se Leonardo souběžně zabýval. Z textu rovněž nevyplývá jednoznačně, zda opravdu uskutečnil, či pouze navrhl zobrazený experiment, při kterém byl vytvořen dutý skleněný model podle voskového odlitku vnitřku aortálního kořene. Ke zviditelnění proudění vody modelem sloužila přimíšená travní semínka. Podobný experiment provedl až Bellhouse v roce 1968 [2].

Rozsah Leonardova díla zůstává pro další generace stěží pochopitelný. Velké umělecké nadání se v jeho mysli protlo s mimořádnou bystrostí, technickým talentem i analytickými a kombinačními schopnostmi. Neukojitelná zvídavost jej hnala do zkoumání nových a nových oblastí a výtvarné schopnosti mu dovolovaly poznatky dokonale zaznamenat. Těkání mezi mnoha objekty zájmu mu sice bránilo řadu projektů dokončit, ale zato mu umožňovalo široké interdisciplinární vnímání. I přes udivující modernost svých anatomických studií se ale Leonardo neodpoutal od Galénovy koncepce, která chápala tok tepenné krve jako oddělený jednosměrný proud výživy a tepla od jater ke tkáním. Bylo zapotřebí ještě jedno století, než William Harvey v roce 1628 popsal krevní oběh.

Leonardova práce zůstala lidstvu skryta po několik století. Francesco Melzi, jeho žák a dědic, nedokázal připravit vydání jeho díla. Jeho potomci kresby prodali a ty byly dále, rozděleny na umělecké a technické, rozprodány sběratelům. Anatomické studie se v roce 1690 staly součástí královské sbírky Karla II. Stuarta. Teprve v druhé polovině 20. století, přeloženy a opatřeny poznámkami, začaly poutat pozornost zejména medicínské veřejnosti. Dnes mohou rozliční autoři již jen spekulovat, kolik životního času dělilo Leonarda od vlastního objevu srdečního oběhu a jak mohla znalost jeho studií ovlivnit vývoj medicíny [3-5].

Literatura

1. Gharib M, Kremers D, Koochesfahani MM et al. (2002) Leonardo's vision of flow visualization. Experiments in Fluids 33:219–223
2. Bellhouse BJ, Bellhouse FH (1968) Mechanism of closure of the aortic valve. Nature 217:86-7
3. Boon B (2009) Leonardo da Vinci on atherosclerosis and the function of the sinuses of Valsalva. Neth Heart J 17:496-9
4. Robicsek F (1991) Leonardo da Vinci and the sinuses of Valsalva. Ann Thorac Surg 52:328-35
5. Wells FC, Crowe T (2004) Leonardo da Vinci as a paradigm for modern clinical research. J Thorac Cardiovasc Surg 127:929-44

1 Klinická a chirurgická anatomie aortálního kořene

H. Muresian

Pravá i levá srdeční komora vypuzují krev do příslušného tepenného konduitu – do kmene plicnice a aorty. Spojení mezi každou z komor a příslušným tepenným kanálem je uskutečněno pomocí komplexní struktury tepenného kořene. Kořen aorty i plicnice sice vychází z obdobného konceptu, přesto se významně liší v celkové anatomii, histologii a funkci v důsledku specifických vlastností systémové a plicní cirkulace [1]. Z aortálního kořene navíc odstupují věnčité tepny. Pravá komora srdeční funguje jako objemové čerpadlo, zatímco levá komora jako čerpadlo tlakové. V důsledku toho je aortální kořen tlustší a robustnější a obsahuje více fibroelastické tkáně.

Obecné uspořádání tepenných kmenů se skládá z komplexu trojlistých chlopenních systémů (chlopenních cípů nebo správněji chlopenní listy) a přilehlých výdutí (nazývaných sinusy). Přechod z komory do tepenného kořene je zjevnější u plicnicového kořene, kde chlopenní listy odstupují ze samostatné infundibulární svaloviny (obr. 1-1) [2].

Dvě třetiny obvodu aortálního kořene představuje svalovina a zbylá část je vazivová (obr. 1-2). Distálním ohraničením tepenných kořenů je endoluminálně prominující zúžení, které se klinicky i chirurgicky označuje jako sinotubulární junkce (STJ). Sinotubulární junkce je, na rozdíl od všech „anulů“ a „prstenců“, jediná zjevná linie. STJ spojuje cirkulárně vrcholy aortálních chlopenních komisur. Za normálních okolností jsou ústí věnčitých tepen uložena proximálně od STJ (obr. 1-3).

Levá komora srdeční vypuzuje krev do aorty, která je již naplněna sloupcem krve pod trvale vysokým tlakem. Z toho důvodu se tepový objem krve musí nejprve vpravit do aortálního kořene a následně se posunout distálně do aorty a jejích hlavních větví. To je umožněno distenzí aortálního kořene v podélném i radiálním směru, následovanou elastickým smrštěním a vypuzením sloupce krve distálně. Zpětnému toku krve do levé komory brání kinetická energie krve a uzávěr aortální chlopně. Stejným mechanismem distenze a smrštění je pulzová vlna přenášena distálně.

Aortální kořen musí rovněž absorbovat a vyrovnávat komplexní kyvadlové a torzní pohyby komorové baze [3]. To je umožněno přítomností sinusů a interkomisurálních (mezilistových) trojúhelníčků, které vykazují statickou asymetrii a rozdílnou roztažnost (obr. 1-4). Naopak aortální kořen je pevně spojen se srdeční bazí, především přímou kontinuitou s levým a pravým fibrózním trigonem.

Spojení mezi svalovinou levé komory a fibro-elastickou aortální tkání tvoří anatomickou ventrikuloarteriální junkci. Tato mez je patrná pouze v muskulární části aortálního kořene. Poloměsíčitý úpon tří aortálních chlopenních listů probíhá v rozmezí mezi sinotubulární junkcí a plochou pod ventrikuloarteriální junkcí. Cirkulární linie spojující nejnižší body (nadiry) těchto semilunárních linií se tradičně označuje jako „bazální prstenec" (BR) a vzhledem k absenci jasného proximálního ohraničení aortálního kořene se používá, i když definuje imaginární kruh [4] (obr. 1-5).

Hemodynamickou ventrikuloarteriální junkci představuje vlastní úpon chlopenních listů. Tlakový profil distálně od něj je charakteristicky aortální, zatímco proximálně od něj je charakteristicky ventrikulární. Po chirurgickém odstranění chlopně používá chirurg zbytky listů k ukotvení protézy nahrazující postiženou chlopeň. Jsou to tyto semilunární zbytky, které chirurg označuje jako „anulus". Listy chlopně jsou obklopeny odpovídajícími sinusy, které jsou roztažlivé v radiálním i longitudinálním směru. Stěna sinusů je elastická a tenčí než stěna vzestupné aorty [5]. Listy aortální chlopně jsou zpravidla označovány podle odstupující věnčité tepny (tedy „levý", „pravý" a „nekoronární"), ačkoliv nejpřiléhavější a nejvýhodnější je tzv. Leidenská konvence [6] („right-facing" sinus či „sinus #1"; „left-facing" sinus či „sinus #2"; „non-facing" sinus či „NF sinus") (obr. 1-6).

Listy aortální chlopně mají konkávní profil s fibrózní vrstvou (fibrosa) směrem k aortě a vrstvou řídké pojivové tkáně (spongiosa) směrem do levé komory. Povrch obou stran je kryt endotelem. Podobně jako listy mitrální chlopně ani listy aortální chlopně nekoaptují svými volnými okraji. Volné okraje jsou uloženy nad linií chlopenního uzávěru, jsou tenčí (lunulae), mohou být fenestrované a zpravidla obsahují nahromadění kolagenu (nodus Arantii). Dilatace aortálního kořene v systole vede k napnutí listů aortální chlopně, čímž volné okraje aortálních listů (s noduli Arantii uprostřed) nasměrují hemodynamické víry do aortálních sinusů tak, že nedochází k dotykům listů se stěnou aorty, ale je minimalizováno také kmitání listů v průběhu komorové ejekce. Po změně hemodynamických podmínek jsou listy okamžitě připraveny k uzávěru chlopenního ústí.

Tři mezilistové (subkomisurální) trojúhelníčky jsou zbývající součásti výtokového traktu a představují výběžky, kterými se komorová dutina dostává do potenciálního kontaktu s perikardiální dutinou. Trojúhelníčky jsou tvořeny především vazivovou tkání a představují méně roztažlivou část aortálního kořene tím, jak jsou připojeny k napnutější části baze levé komory (levé a pravé fibrózní trigonum) [7].

Dilatace mezilistových trojúhelníčků může ale nastat v důsledku patologického procesu (aortální anuloektazie nebo aneurysma). Potom musí být při záchovné operaci provedena stabilizace bazální části aortálního kořene včetně mezilistových trojúhelníčků. To lze dobře dokumentovat na Davidově operaci v porovnání s operací dle Yacouba [8]. Každý ze tří mezilistových trojúhelníčků má specifický – klinicky

významný – anatomický vztah ke svému okolí. Trojúhelníček mezi pravostranným a „non-facing“ (nekoronárním) aortálním sinusem přechází v apikálním směru do membranózního septa. Tato oblast odpovídá *in vivo* normálně přítomné mezírce mezi předním a septálním listem trikuspidální chlopně. Peroperačně lze membranózní septum identifikovat prosvícením. Úpon trikuspidální chlopně rozděluje membranózní septum na část atrioventrikulární a část interventrikulární. Hisův svazek probíhá pod membranózním septem z oblasti Kochova trojúhelníku. Stejnou cestou probíhá také arteria nodi atrioventricularis, k jejímuž poranění nebo stlačení může dojít při výkonech na mitrální chlopni, zejména v případě jejího odstupu z levé věnčité tepny [9, 10]. Extenzivní kalcifikace v této oblasti mohou rovněž vést k převodním poruchám. Trojúhelníček mezi levým a nekoronárním (NF) sinusem je v přímé souvislosti s aortomitrální kontinuitou a aortálním (předním) listem mitrální chlopně. Trojúhelníček mezi levým a pravým aortálním sinusem přímo nasedá na muskulární část aortálního kořene. Toto je nejbezpečnější oblast pro incize k rozšíření aortálního kořene (Konnova operace) nebo pro myektomii (dle Morrowa).

Aortální kořen je uložen ve středu ostatních srdečních struktur, a proto má charakteristické anatomické vztahy k okolním srdečním součástem [11] (obr. 1-7). Nejméně krytou částí je levý aortální sinus (sinus #2). Prstence aortální, mitrální a trikuspidální chlopně jsou v těsném vzájemném vztahu, i když ne ve stejné rovině, jak se dříve uvádělo. Pravé fibrózní trigonum a související vazivové struktury (Todarova šlacha a membranózní septum) vytvářejí centrální fibrózní těleso, které tři chlopenní prstence spojuje.

Kořen kmene plicnice je připojen k aortálnímu kořeni, což umožňuje chirurgické rozpreparování obou kmenů, ale ne pod úroveň výtokového septa (viz dále). Díky tomu je možný odběr plicnicového kořene při Rossově operaci. Výtokové septum je malá ohraničená oblast a incize při zákrocích rozšiřujících kořen (jako u Konnovy operace) musí být vedeny přesně touto oblastí – jinak hrozí, že budou vedeny navenek srdce [2] (obr. 1-8).

Aortální a mitrální chlopeň se spolu dělí o srdeční bazi. Přední list mitrální chlopně (spolu s aortomitrální kontinuitou) během srdečního cyklu střídavě odděluje vtokovou část levé komory od její výtokové části. Dlouhá osa vtokové části pravé komory (kolmá na rovinu trikuspidálního prstence), dlouhá osa vtokové části levé komory (kolmá na rovinu mitrálního prstence) a výtokový trakt levé komory (kolmý na rovinu aortálního anulu) nejsou paralelní, ale sbíhají se k srdečnímu hrotu. Aortomitrální úhel, svíraný rovinami aortálního a mitrálního anulu, se mění v průběhu srdečního rytmu. Tupý úhel obou rovin se zvětšuje v případě mitrální nedomykavosti. Přílišná chirurgická redukce mitrálního anulu a aortomitrálního úhlu predisponuje ke vzniku systolického dopředného pohybu mitrální chlopně (SAM).

Rozměry aortálního kořene musí být měřeny ve statickém i dynamickém stavu u normálního nálezu i v případě patologického postižení [12, 13] (obr. 1-9).

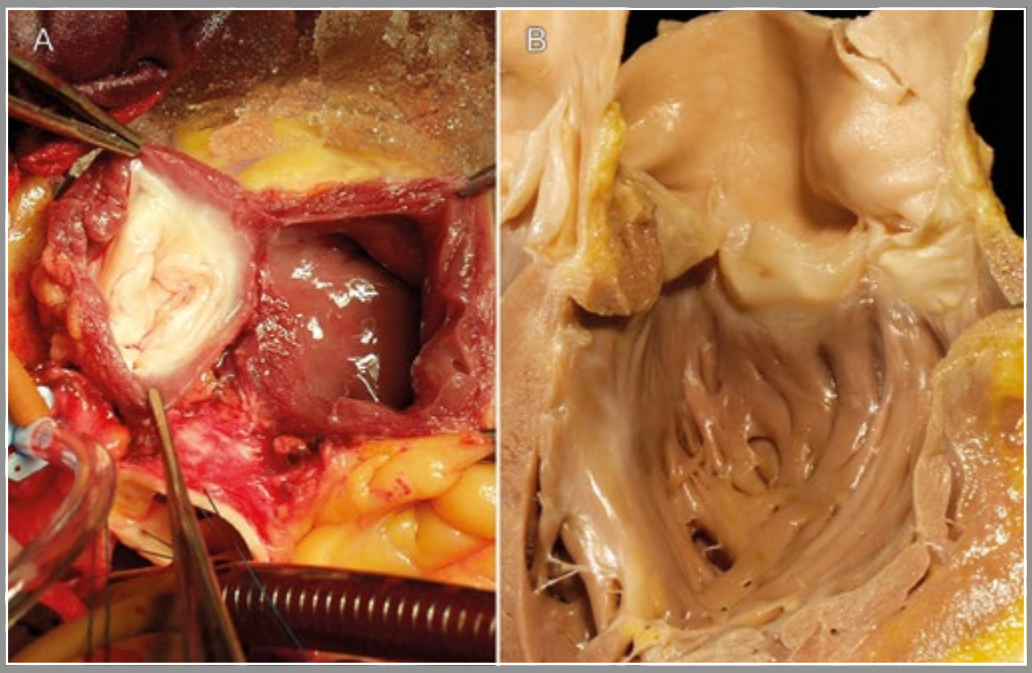

Obr. 1-1 Základní anatomie plicnicového kořene a chlopně. Listy plicnicové chlopně odstupují, na rozdíl od aortální chlopně, z volného rukávce infundibulární svaloviny. A) Operační pohled na plicnicový autograft odebraný během Rossovy operace. Není žádný zjevný bazální prstenec a plicnicový kořen je snadno deformovatelný. B) Podélně otevřený výtokový trakt pravé komory a kořen plicnice s chlopní (srdce dospělého fixované ve formalinu). Specifické uspořádání trabekul pravé komory a odstup listů plicnice přímo z myokardu.

Obr. 1-2 Základní anatomie aortálního kořene a chlopně. A) Nefixovaný anatomický preparát aortálního kořene při pohledu zevnitř (vlevo) a zvnějšku (vpravo). Pod levým (L) a pravým (R) aortálním sinusem se nachází svalová část mezikomorové přepážky. Odstupy obou věnčitých tepen jsou patrné zevnitř i zvnějšku. Anterolaterální komisura mitrální chlopně je v těsné blízkosti odpovídajícího papilárního svalu (ALPM). L, R – aortální sinusy (levý, pravý); RCA – pravá věnčitá tepna; LCA – levá věnčitá tepna; ALPM – anterolaterální papilární sval; LAA – ouško levé síně. B) Pohled na aortální kořen a aortální chlopeň zdola (z levé komory). Fibrózní část aortálního kořene je zřetelná (aortomitrální kontinuita). Závěsný aparát mitrální a trikuspidální chlopně byl odstraněn a ponechány jsou jen vlastní listy atrioventrikulárních chlopní. Svalová část aortálního kořene je patrná jako lem zabírající 2/3 obvodu (šipky). L, R, Non – aortální sinusy (levý, pravý a „non-facing"/nekoronární); M – mitrální chlopeň; Tri – trikuspidální chlopeň; RCA – pravá věnčitá tepna; LCA – levá věnčitá tepna. ▶

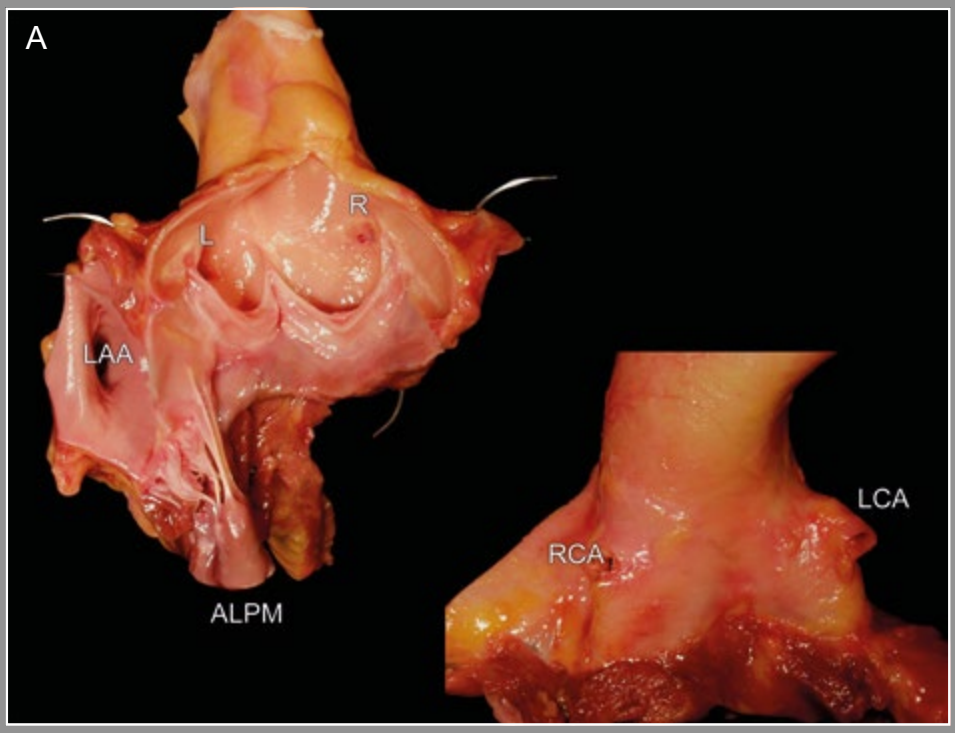
A
R
L
LAA
ALPM
LCA
RCA

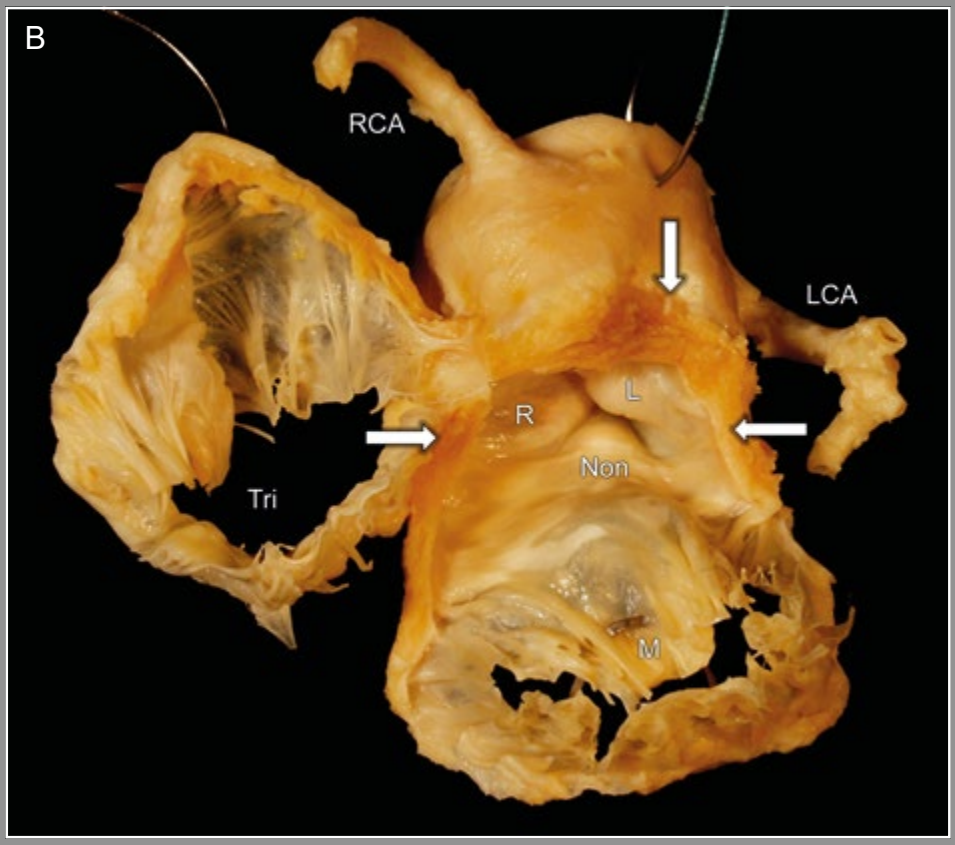
B
RCA
LCA
L
R
Non
Tri
M

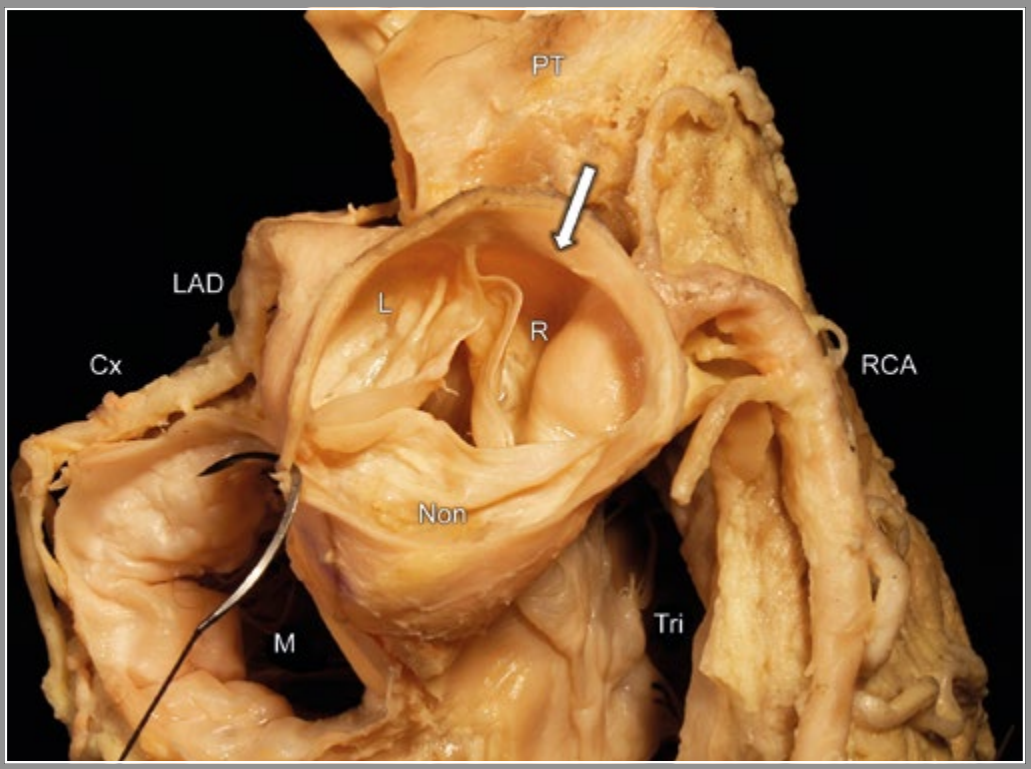

Obr. 1-3 Pohled na aortální chlopeň a kořen shora. Aortální kořen je otevřen těsně nad sinotubulární junkcí. Cx – ramus circumflexus levé věnčité tepny obkružuje anulus mitrální chlopně (M); LAD – přední mezikomorová větev levé věnčité tepny; Tri – trikuspidální chlopeň; RCA – pravá věnčitá tepna; PT – kmen plicnice; L, R, Non – aortální sinusy a chlopenní cípy (levý, pravý a „non-facing"/nekoronární). Sinotubulární junkce je patrná jako hřeben prominující do lumina aorty (šipka).

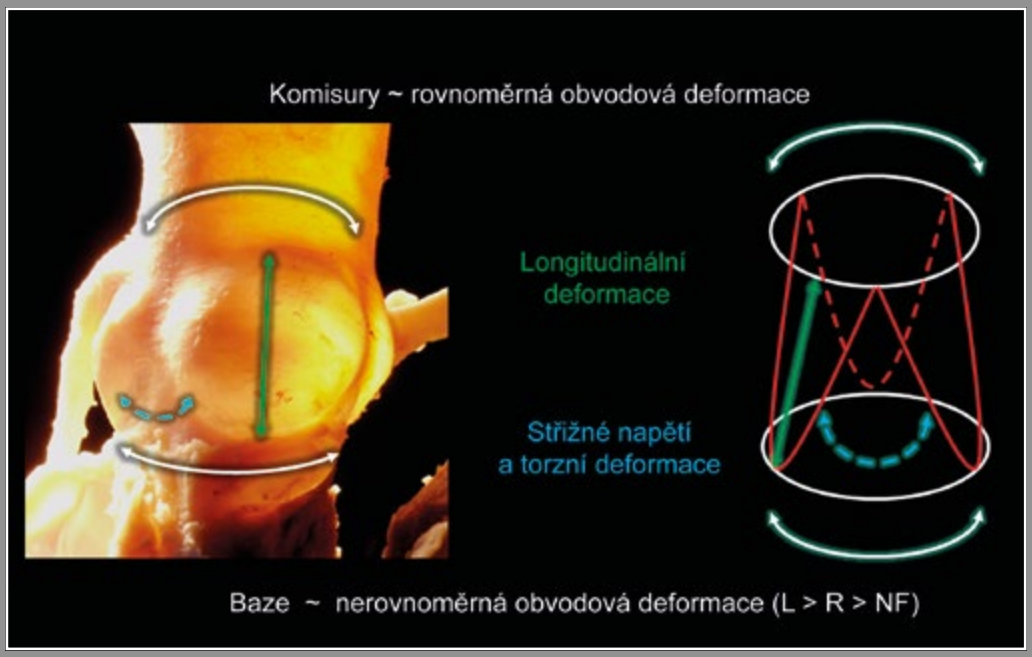

Obr. 1-4 Dynamika aortálního kořene. Aortální kořen absorbuje dopředné/zpětné a torzní pohyby ventrikulární baze. Sinusy a mezilistové trojúhelníčky vykazují statickou asymetrii a mají odlišnou roztažlivost. Zelená šipka znázorňuje deformaci v dlouhé ose (nejvíce v úseku aortálních sinusů), modrá šipka střižné napětí a torzní deformaci (nejvíce v úrovni mezilistových trojúhelníčků). Počáteční obvodová deformace v úrovni baze aortálního kořene je výsledkem nerovnoměrné roztažlivosti tří aortálních sinusů (levý více než pravý, pravý více než nekoronární). Aortální kořen se jako celek přizpůsobuje těmto rozdílům a na úrovni sinotubulární junkce je obvodová deformace rovnoměrná.

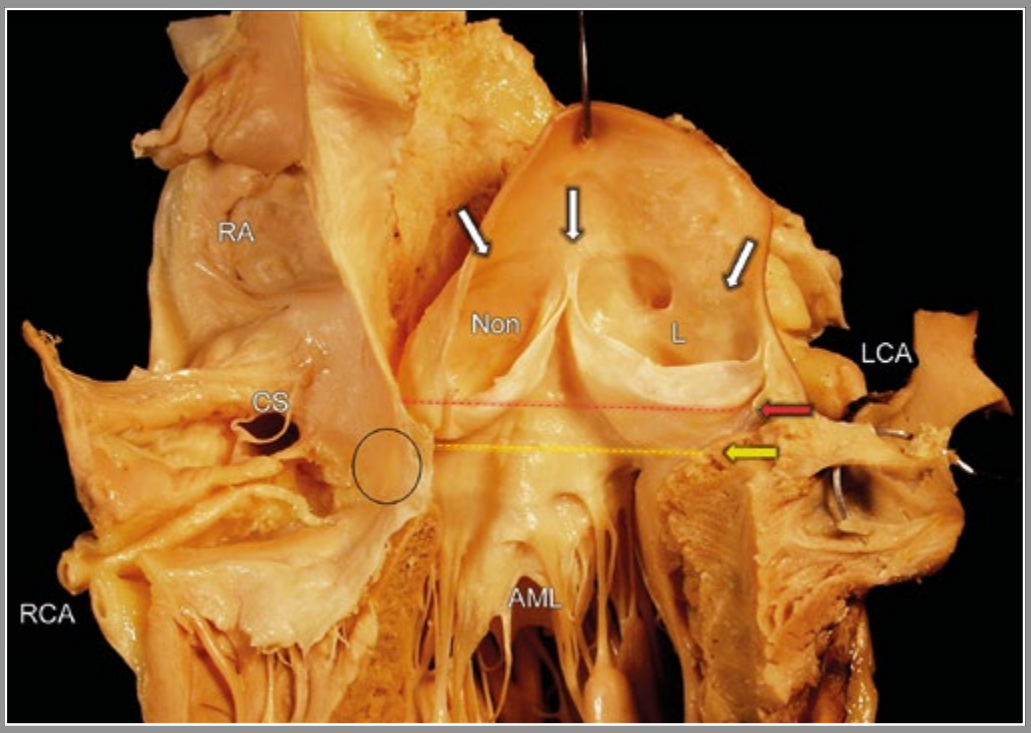

Obr. 1-5 Aortální kořen – anatomické a echokardiografické mezníky. Aortální kořen otevřený v podélné ose výtokového traktu levé komory. Větší část mezikomorové přepážky spolu s pravým aortálním sinusem byla odstraněna. Pohled na levý (L) a „non-facing" (Non) sinusy v jejich kontinuitě s předním listem mitrální chlopně (AML). Současně je vidět část pravé síně (RA) s vyústěním koronárního sinusu (CS) a počátečním úsekem pravé věnčité tepny (RCA). Membranózní septum je označeno černým kroužkem. Nejzjevnějším mezníkem je sinotubulární junkce (STJ) – bílé šipky. Bazální ring (BR) je pouze imaginární rovina spojující nejhlubší místa úponů aortálních listů (žlutá čárkovaná linie a šipka). Ventrikuloarteriální junkce by odpovídala červené čárkované linii a šipce, ale prakticky není ve fibrózní části aortálního kořene makroskopicky viditelná. Úpony listů aortální chlopně probíhají obloukovitě mezi STJ a BR v podobě tříhroté korunky a kříží ventrikuloarteriální junkci. Tím vytvářejí funkční, hemodynamickou ventrikuloarteriální junkci: proximálně od ní jsou komorové hemodynamické poměry a distálně aortální. Mezilistové trojúhelníčky jsou prodlouženými výběžky výtokového traktu levé komory a vzhledem ke svým zvláštním anatomickým vztahům jsou v potenciálním kontaktu s perikardiální dutinou vně srdce.

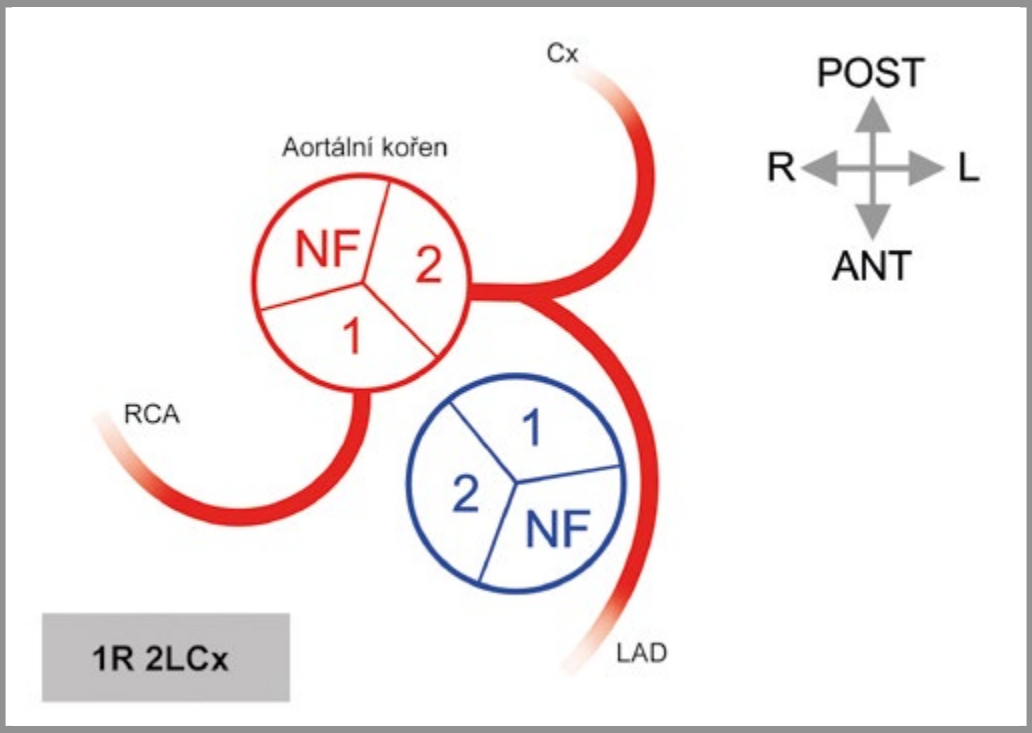

Obr. 1-6 Numerická nomenklatura aortálních sinusů a chlopenních listů (Leidenská konvence). Pro lepší komunikaci a zamezení nedorozumění zejména u vrozených srdečních malformací je vhodnější numerická nomenklatura aortálních sinusů a odpovídajících aortálních chlopenních listů. Na schématu je vyznačen aortální a plicnicový kořen při pohledu shora. Prostorová orientace je vyznačena v pravém horním rohu. Sinusy a listy jsou buď přilehlé („facing“), nebo nepřilehlé („non-facing“). Pro hypotetického pozorovatele z místa „non-facing“ aortálního sinusu (nekoronárního) je sinus po pravé ruce sinus #1(pravý koronární sinus) a po levé ruce sinus #2 (levý koronární sinus). Označení zbývajícího sinusu „non-facing“ (místo termínu „nekoronární“) umožňuje vyhnout se možné záměně s koronárním sinusem – srdečním žilním kolektorem. RCA – pravá věnčitá tepna; Cx – ramus circumflexus; LAD – přední mezikomorová větev.

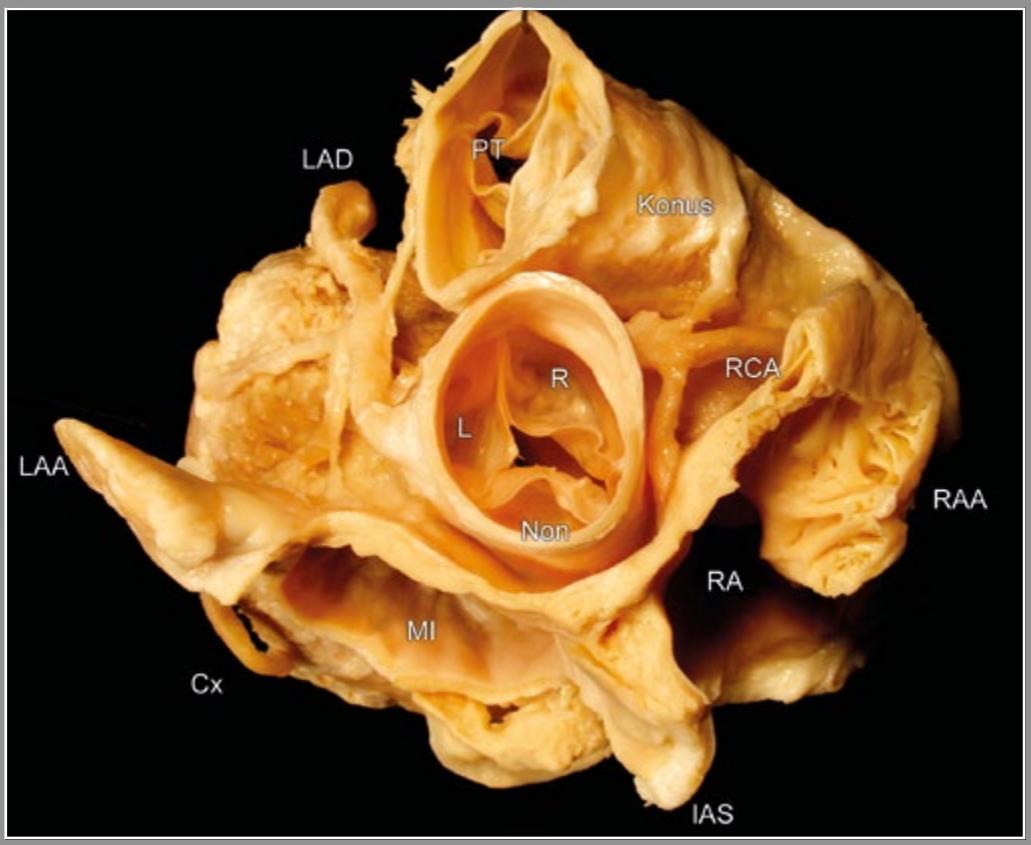

Obr. 1-7 Základní anatomické vztahy aortálního kořene. Pohled na aortální kořen shora. Strop levé a pravé síně byl odstraněn. Rovněž byla odstraněna větší část síňové přepážky a ponechána byla pouze oblast fossa ovalis. Aortální kořen je umístěn centrálně a zaujímá anatomické vztahy prakticky ke všem zbývajícím srdečním částem. Aortální a plicnicový kořen jsou vůči sobě v šikmém postavení (což je zjevné při echokardiografickém zobrazení). L, R a Non – levý, pravý a „non-facing" aortální sinus a list chlopně; RCA – pravá věnčitá tepna; LAD – přední mezikomorová větev; Cx – ramus circumflexus levé věnčité tepny; IAS – mezisíňová přepážka; RA – pravá síň; MI – mitrální chlopeň; RAA – ouško pravé síně; LAA – ouško levé síně; Konus – infundibulum plicnice a konusová větev pravé věnčité tepny; PT – kmen plicnice.

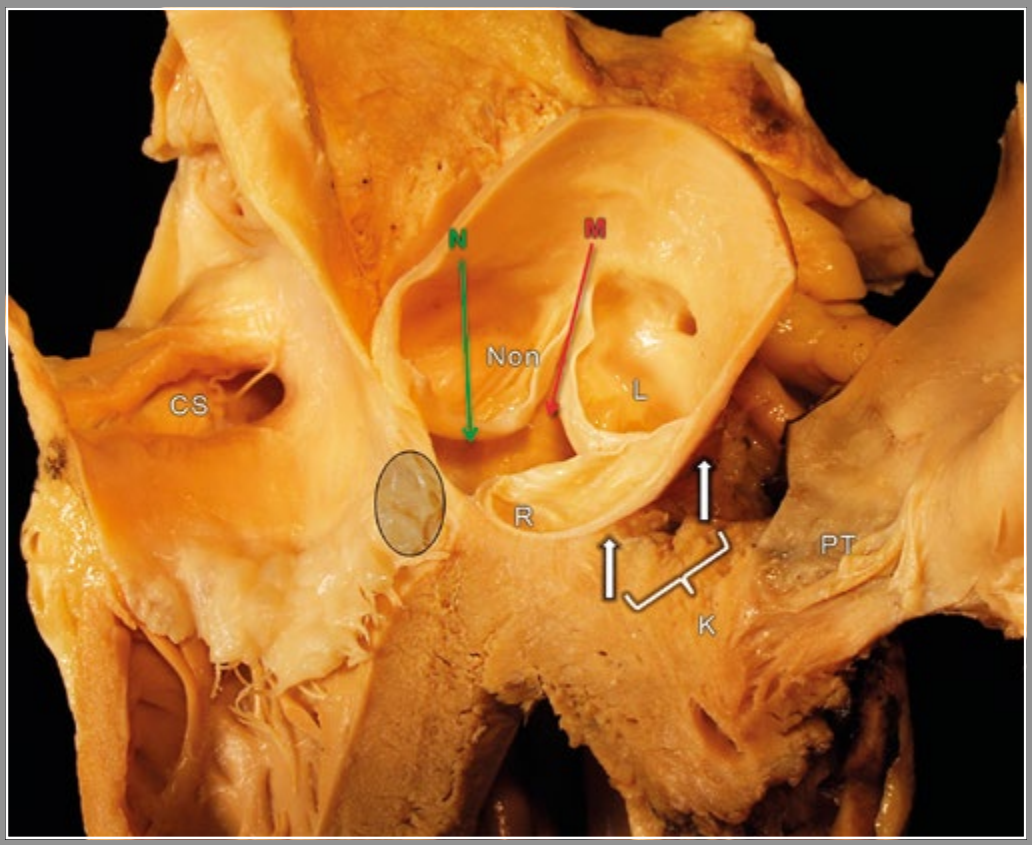

Obr. 1-8 Specifické anatomické vztahy aortálního kořene v souvislosti s výkony rozšiřujícími aortální kořen. Zvláštní anatomické detaily jsou zobrazeny na šikmém řezu aortálním kořenem. Poloha membranózního septa je označena šedým kroužkem. Operace podle Nickse či Manougiana (N a M) umožňují omezené rozšíření aortálního kořene nářezem do jeho fibrózní části. Incize do svalové části komorové přepážky (Morrow či Konno) se musí vyhnout odstupu pravé věnčité tepny, membranóznímu septu či průniku vně srdce (bílé šipky, K). L, R a Non – aortální sinusy a listy chlopně, levý, pravý a „non-facing“; CS – ostium koronárního sinusu; PT – kmen plicnice.

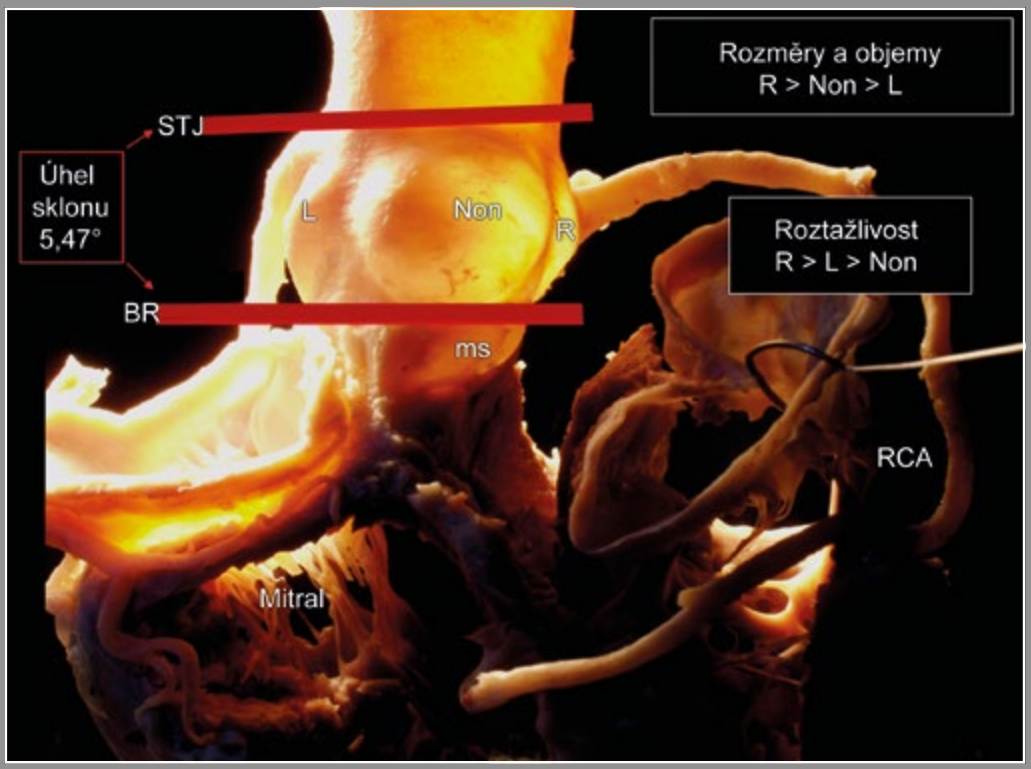

Obr. 1-9 Normální asymetrie aortálního kořene. Asymetrie je zjevná ve statických rozměrech a objemech i v roztažlivosti. Statické objemy jsou u pravého sinusu větší než u „non-facing"/nekoronárního a nejmenší u levého sinusu. Roztažlivost je největší u pravého sinusu, následována levým a posléze „non-facing" sinusem. Výsledný úhel sklonu aortální chlopně (u lidí potlačený ve srovnání s jinými druhy savců) může hrát roli v dynamice aortálního kořene: během levokomorové ejekce se aortální kořen napřimuje, zatímco v diastole úhel sklonu roste, čímž pravděpodobně dochází ke snížení zátěže chlopenních listů. L, R a Non – aortální sinusy a listy chlopně, levý, pravý a „non-facing"; ms – membranózní septum; STJ – sinotubulární junkce; BR – bazální prstenec; RCA – pravá věnčitá tepna; Mitral – mitrální chlopeň.

Různé diagnostické postupy a techniky si všímají bazálního prstence (BR), aortálních sinusů, sinotubulární junkce (STJ), vzestupné aorty a výtokového traktu levé komory (LVOT) (obr. 1-10). Jak již bylo uvedeno [4], bazální prstenec představuje myšlený kruh, který spojuje nejnižší body listů aortální chlopně [14]. V případě aortální nedomykavosti je bazální prstenec dislokován do výtokového traktu levé komory, naopak u aortální stenózy a retrakce listů se bazální prstenec posouvá do aorty. V některých případech je obtížné či téměř nemožné bazální prstenec definovat (obr. 1-11). Někteří autoři dávají přednost nejdistálnější části výtokového traktu levé komory na úrovni aortomitrálního ohybu. Ani tento bod není fixní – bod závěsu se posouvá směrem k volnému okraji předního listu mitrální chlopně v případě mitrální nedomykavosti [15] (obr. 1-12). Pravděpodobně nejspolehlivější a nejpřesnější je přímé měření Hegarovým dilatátorem v průběhu operace. U bikuspidální aortální chlopně je měření BR spojeno s dalšími specifickými obtížemi. Správné stanovení rozměrů BR je u záchovných výkonů na aortálním kořeni důležité vzhledem k tomu, že je zapotřebí stabilizovat nebo upravit správný poměr mezi BR a STJ [16]. Hodnocení aortálního kořene na úrovni sinusů rovněž vyžaduje obezřetnost. Obvyklé zobrazení představuje hruškovitě tvarovaný kořen se dvěma protilehlými sinusy. Tento průměr sinus-sinus ve skutečnosti nepředstavuje skutečný průřez středem aortálního kořene. Řez dělící kořen na dvě poloviny zobrazuje ve skutečnosti vzdálenost mezi sinusem a protilehlou komisurou (obr. 1-13). Navíc vzhledem k normální asymetrii aortálního kořene je nutno vzít v potaz řadu podobných dalších průměrů. Záchovné výkony na aortálním kořeni vyžadují přesnou kalibraci. Průměr STJ a výška listů aortální chlopně (2/3 výšky) spolu s výškou komisur představují základní chirurgické parametry. Chlopenní listy jsou zejména u aneurysmat aortálního kořene asymetrické a větší než normálně [17]. Měření všech rozměrů musí být doprovázena klinickým úsudkem.

Hodnocení aortálního průměru na úrovni STJ (úroveň komisur) je snazší. Za připomenutí stojí poměr 1,1 : 1 mezi BR a STJ, který je nutno respektovat při záchovných operacích na aortálním kořeni. Při dilataci BR (anuloektazie) se napětí chlopenních listů zvyšuje o 70 %, zatímco dilatace STJ zvyšuje napětí pouze o 15 % [18]. Anulární ektazie a rozšíření kořene svědčí pro zvážení chirurgického řešení již v časnějších fázích dilatace. Při zvažování rizika je důležitější brát v potaz relativní (indexované k BSA – body surface area) hodnoty než absolutní rozměry [19].

Nejdůležitější anatomické vztahy aortálního kořene jsou zobrazeny na obr. 1-7. Při anatomicky správné orientaci srdce [20] je rozmístění sousedících srdečních struktur typické. Infundibulum plicnice a její kmen jsou uloženy vpředu. Plicnicová chlopeň leží výše než aortální chlopeň. Oba tepenné kmeny těsně sousedí na úrovni komisury mezi levým a pravým sinusem (sinus #1 a #2). Muskulární část komorového septa se nachází bezprostředně pod pravým aortálním listem (incize při myektomii se provádějí v úseku mezi ostiem pravé věnčité tepny a komisurou mezi levým a pravým listem).

Levý aortální sinus (sinus #2) je překryt ouškem levé síně a epikardiálním tukem a nachází se v blízkostí velké srdeční žíly. Z něj odstupuje kmen levé věnčité tepny a v proměnlivé vzdálenosti se dělí na ramus circumflexus a ramus interventricularis anterior. Nejnižší část levého aortálního sinusu je pevně spojena s levým fibrózním trigonem. Obdobně je „non-facing“ (nekoronární) sinus spojen s pravým fibrózním trigonem. V tomto místě se spojuje síňové a komorové septum. Aortomitrální kontinuita se rozprostírá mezi oběma trigony a odpovídá mezilistovému (subkomisurálnímu) trojúhelníčku mezi levým a „non-facing“ sinusem (L/NF). Trigona a aorto-mitrální kontinuita tvoří fibrózní část bazálního prstence aortálního kořene, ke které je současně připojena svalovina levé síně. Levou síň lze při operaci od aortálního kořene snadno odpreparovat až ke spojení aortálního a mitrálního prstence. Membranózní septum odpovídá trojúhelníčku mezi nekoronárním a pravým listem. Jediná fibrózní část trikuspidálního prstence se nachází v úrovni membranózního septa. Přímo pod nekoronárním („non-facing“) sinusem se při pohledu z pravé síně nalézá Kochův trojúhelník (vymezený ústím koronárního sinusu, Todarovou šlachou a septálním listem trikuspidální chlopně).

Svalová část aortálního kořene, která vlastně tvoří nejdistálnější výběžek výtokového traktu levé komory, je zásobována předními a zadními septálními větvemi, jež vycházejí z levé, pravé nebo obou věnčitých tepen. Malé kolaterální větve zásobující levou síň probíhají podél úponu levé síně napříč přes aortomitrální kontinuitu. Aortální sinusy přijímají malé tepenné větvičky odstupující buď přímo z magistrálních věnčitých tepen, nebo z jejich síňových a infundibulárních větví. Pravá věnčitá tepna vydává větve, které zásobují aortální i plicnicový kořen. Tyto tepénky k aortálnímu kořeni mohou po hluboké preparaci aortálního kořene krvácet a toto krvácení může být zaměněno za netěsnost v anastomotické linii po remodelaci či reimplantaci aortálního kořene nebo po reimplantaci terčíků s ústími věnčitých tepen. Vaskularizace aortálního kořene interferuje méně s incizemi prováděnými za účelem rozšíření aortálního kořene v jeho fibrózní části podle Nickse [21] nebo Manouguiana [22]. Při aortoventrikuloplastice podle Ross-Konno [23] se provádí rozsáhlejší incize do muskulární části aortálního kořene a septa a dochází k přerušení jedné i více septálních tepének. Klinické důsledky lze těžko předpovědět zejména u operovaných dětí a budou současně záviset i od počtu a kalibru přerušených tepen. V tab. 1-1 je souborně shrnuta vaskularizace aortálního kořene.

Funkci aortálního kořene za normálních i patologických okolností nelze oddělit od mitrální chlopně. Mitrální a aortální chlopeň tvoří duální strukturu umístěnou v bazi levé komory a umožňující vtok i výtok z komory. Obě chlopně sdílejí svoji fibrózní část (viz výše). Aortomitrální kontinuita představuje flexibilní prvek vložený mezi vtokový a výtokový oddíl. Přední intertrigonální segment a aortomitrální kontinuita jsou dynamické struktury. Normální funkce aortální chlopně závisí především na hemodynamických faktorech, ale musí být vnímána i v obecném kontextu sousedících

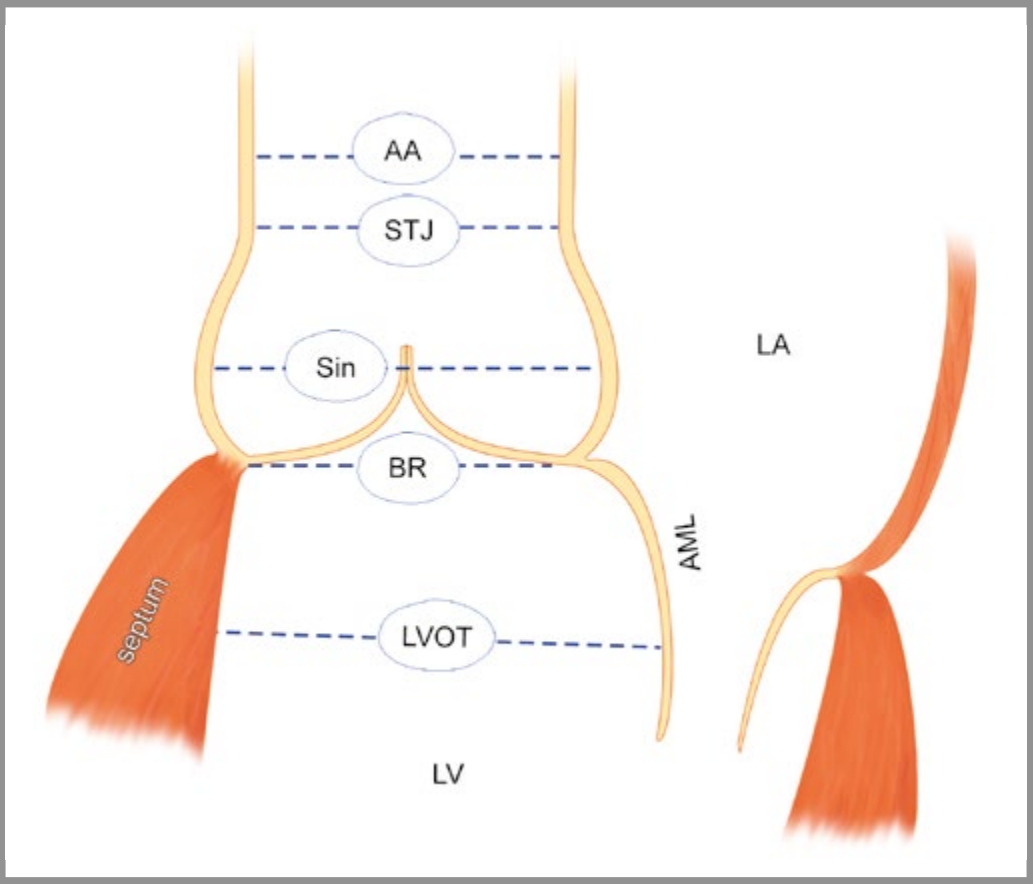

Obr. 1-10 Průměry a měření při kalibraci aortálního kořene. Při diagnostickém zobrazení i intraoperačním hodnocení jsou potřebné přesné orientační body a měření. Jsou stanoveny následující parametry: bazální prstenec (BR), průměr v úrovni sinusů (Sin), sinotubulární junkce (STJ) a vzestupná aorta (AA). Nezřídka – i během operace – je důležitý rozměr výtokového traktu levé komory (LVOT) mezi komorovou přepážkou a předním listem mitrální chlopně (AML).

Obr. 1-11 Stenóza aortální chlopně. Deformace aortálního kořene a chlopně jsou u aortální stenózy dobře patrné. Listy chlopně jsou retrahované a kalcifikované. Skleróza a kalcifikace se šíří do sinusů, mezilistových trojúhelníčků a směrem k membranóznímu septu (ms), kde mohou podmiňovat atrioventrikulární blokádu. Často je postižena také mitrální chlopeň. V této situaci je obtížné až nemožné stanovit průměr BR nebo sinusů. L, R a Non – aortální sinusy a listy chlopně, levý, pravý a „non-facing“; ms – membranózní septum; AML – přední list mitrální chlopně.

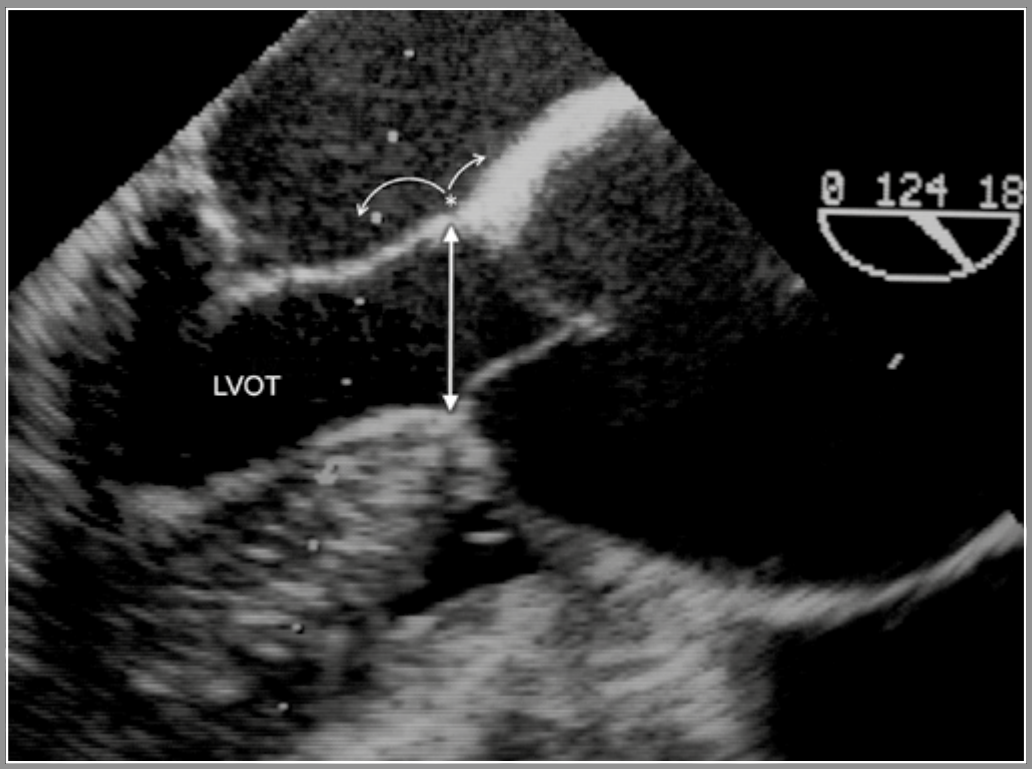

Obr. 1-12 Průměr výtokového traktu levé komory. Vzdálenost mezi komorovou přepážkou a aortomitrálním přechodem představuje správné měření LVOT. Nicméně nejvíce prominující oblast septa nebývá v úrovni úponů aortální chlopně, ale níže ve výtokovém traktu levé komory, jak tomu je zejména u hypertrofické kardiomyopatie. Naopak aortomitrální přechod může být dislokován, a to směrem k volnému okraji předního cípu mitrální chlopně u mitrální regurgitace nebo směrem dovnitř aorty u aortální a/nebo mitrální stenózy. Během operace se průměr LVOT měří nejsnáze Hegarovým dilatátorem.

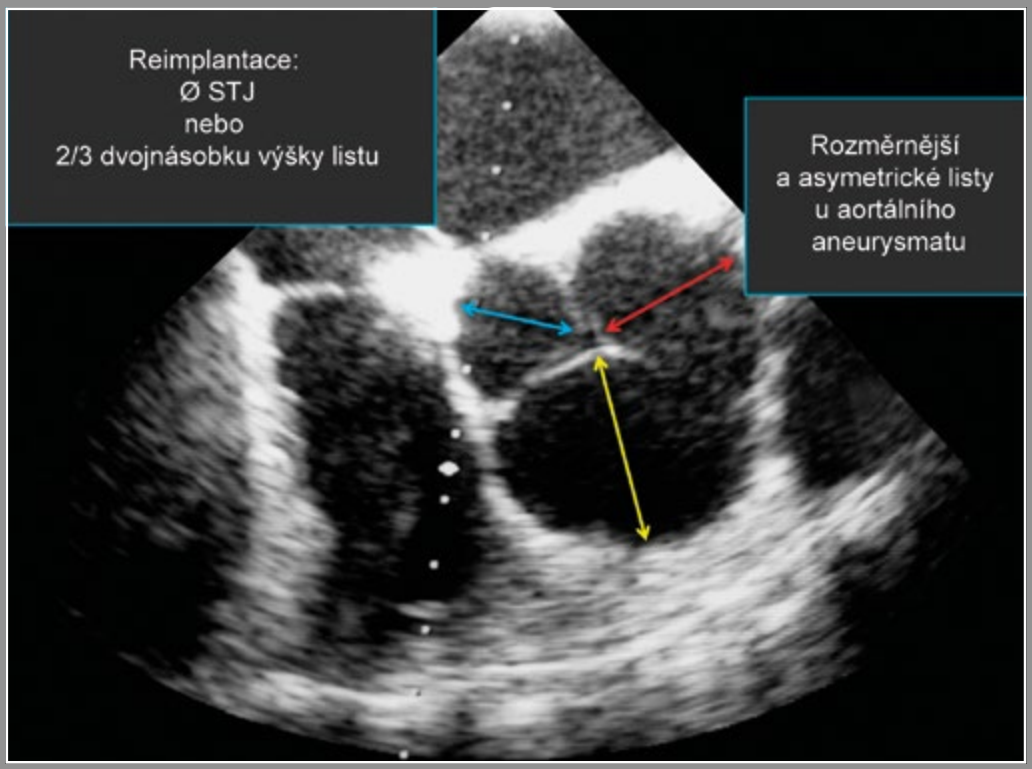

Obr. 1-13 Průměr aortálního kořene. Řez dělící aortální kořen na ideální poloviny by vycházel od poloviny jednoho sinusu k protější komisuře. V důsledku této skutečnosti rovina klasického zobrazení aortálního kořene se dvěma (téměř) symetrickými sinusy neprochází skutečným středem kořene. Navíc vzhledem k přirozené asymetrii aortálního kořene i v důsledku onemocnění jsou tři vzdálenosti mezi odpovídajícím sinusem a komisurou různé. Koaptační zóna tří aortálních chlopenních listů neleží zpravidla ve středu kořene. Při dilataci nebo aneurysmatu aortálního kořene jsou chlopenní listy zpravidla rozměrnější a vykazují více asymetrie. Měření musí být proto hodnocena s klinickou rozvahou a chirurgickou zkušeností, protože je známo, že při reimplantaci aortální chlopně je jako referenční rozměr brán průměr STJ nebo 2/3 dvojnásobku výšky listu.

Tab. 1-1 Vaskularizace aortálního kořene [46]

Původ tepny	Vlastnosti	Vaskularizovaná oblast
pravá věnčitá tepna (RCA)	variabilní průměr	R
akcesorní pravá věnčitá tepna	může mít společný odstup s pravou spodní infundibulární tepnou	R
pravá SANB	může anastomozovat s AVNA a levou SANB (retroaortální okruh)	R, NF
levá věnčitá tepna (LCA)	drobné a nekonstantní větve u odstupu LCA nebo Cx	L
S1 a S2	významné větve	R, L (částečně); horní (distální) septum
levá SANB	minimální větévky v blízkosti levého fibrózního trigona a NF aortálního sinusu	L, NF
ramus nodi atrioventricularis (AVNB)	minimální větévky	oblast v blízkosti membranózního septa
zadní septální tepny	malé větve	diafragmatická strana septa

R, L, NF – pravý, levý a „non-facing" aortální sinus; RCA – pravá věnčitá tepna; LCA – levá věnčitá tepna; pravá SANB – pravá větev pro sinoatriální uzel (pravosíňová větev); levá SANB – levá větev pro sinoatriální uzel; S1, S2 – septální větve

anatomických součástí aortálního kořene. V nedávné době byla popsána synchronizovaná reciproční dynamická fyziologie aortální a mitrální chlopně [24]. Aortomitrální úhel se v průběhu srdečního cyklu proměňuje, ačkoliv tyto změny nejsou přenášeny anatomickou fibrózní kontinuitou. Excesivní chirurgické zmenšení aortomitrálního úhlu vytváří podmínku ke vzniku SAM (systolického dopředného pohybu předního listu mitrální chlopně). Chlopně levého srdce mají vlastnosti související se specifickými poměry systémové cirkulace. Kromě svého pevnějšího vzhledu a vyšších gradientů, kterým musí čelit, tvoří aortální a mitrální chlopeň celek z pohledu anatomie i funkce a vyžadují specifický klinický přístup i další zkoumání. Podstatné je, že otevírání a uzavírání aortální chlopně je po záchovné operaci modifikováno [25, 26]; výkony na aortální chlopni a kořeni nevytvářejí normální aortální chlopeň a kořen, ale funkčně vyhovující chlopenní systém [27].

Zcela zvláštní situace je u bikuspidálních, unikuspidálních a kvadrikuspidálních chlopní. Bikuspidální aortální chlopeň (BAV) je nejčastější vrozenou anomálií aortální chlopně [28]. Veškerá anatomie, histologická struktura a funkce aortální chlopně a kořene jsou změněny: aortální listy nejsou stejnoměrné (raphe je nebo není přítomno), jejich histologické vlastnosti jsou změněné (fibróza nebo kalcifikace) [29],

kořen je modifikován přítomností nebo absencí sinusů a jejich změněnou roztažlivostí a odchylkami v odstupech věnčitých tepen. Výsledné aortální ústí je asymetrické s excentrickým průtokem krve. Byly navrženy rozličné klasifikace BAV [30, 31]. Rozdíl je rovněž mezi vrozenými a získanými formami BAV [32]. U jedinců s BAV dochází k rozvoji postižení chlopně a aorty časněji než v případě trikuspidální aortální chlopně. Kratší délka kmene levé věnčité tepny u pacientů s BAV může přispívat k progresi aortální dilatace [33].

Hlavní rysy, které hrají roli v klasifikaci BAV, jsou počet raphe, prostorové uspořádání listů a raphe a funkční stav chlopně [31]. Morfologická analýza musí zahrnout počet listů, počet raphe, velikost listů (stejné či různě veliké), počet komisur, obvodovou vzdálenost mezi komisurami, počet aortálních sinusů, polohu ostií věnčitých tepen (a přítomnost jakékoliv koronární anomálie) a „potenciálně trikuspidální" stav chlopně. Při plánování chirurgického výkonu musí být aortální chlopeň a kořen hodnoceny jako celek. Kterýkoliv klasifikační systém naráží na limitace zejména v případě kalcifikace chlopně (tab. 1-2). Z chirurgického pohledu je nutno rozlišovat mezi čistě bikuspidální chlopní a potenciálně trikuspidální aortální chlopní [34]. V prvním případě jsou dva stejné listy, dvě komisury a žádné raphe. Potenciálně trikuspidální chlopeň má sice dva listy, ale může mít jedno nebo dvě raphe, listy nejsou stejnoměrné a komisury jsou tři (z nich jedna nebo dvě méně vyvinuté).

Nejběžnější komplikací BAV je aortální stenóza. Jen asi 15 % jedinců s BAV má svou chlopeň normálně funkční v páté dekádě [35, 36]. Aortální nedomykavost může být přítomna izolovaně nebo spolu se stenózou [37]. Infekční endokarditida je u BAV častější a klinické důsledky bývají horší než u normálních chlopní. Prevalence dilatace aortálního kořene je u BAV vyšší a pohybuje se mezi 7,5 % a 79 % [38, 39]. V závislosti na typu konfigurace listů byly u BAV popsány tři rozdílné tvary proximální aorty [40]. Incidence je vyšší u BAV pacientů s typem 2 (fúze R a NF, viz tab. 1-2). Koarktace aorty, významná anomálie spojená s BAV, je vnímána jako součást difuzní aortopatie, charakteristické pro BAV. Méně často se spolu s BAV vyskytují defekt mezikomorové přepážky, Ebsteinova anomálie, syndrom hypoplastického levého srdce, anomální anatomie věnčitých tepen, perzistující Botallova dučej, defekt mezisíňové přepážky a bikuspidální plicnicová chlopeň. Chirurgické řešení při dilataci aorty v přítomnosti BAV je obecně indikováno již při nižším stupni dilatace, současně s přihlédnutím k dalším faktorům, jako jsou arteriální hypertenze, koarktace aorty, nárůst aortálního průměru o více než 2 mm za rok, tloušťka aortální stěny a relativní rozměry aortálního kořene.

Kvadrikuspidální aortální chlopeň (QAV) se manifestuje především aortální nedomykavostí a vyžaduje zpravidla náhradu chlopně [41]. Nedomykavost je výsledkem fibrózního ztluštění listů a neúplné koaptace společně s abnormálním namáháním při nestejnoměrné velikosti listů. Klasifikace vytvořená v roce 1973 Hurwitzem a Robertsem zohledňuje velikost listů (tab. 1-3, schéma na obr. 4-20, s. 119). QAV se čtyřmi

Tab. 1-2 Klasifikace bikuspidální aortální chlopně [47]

Typ	Fúzované listy	Pozn.
1	R + L [1]	častěji muži E
2	R + NF [1]	AA myxomatózní mitrální chlopeň
3	L + NF [2]	

R – pravý aortální list; L – levý aortální list; NF – „non-facing“ (nekoronární) aortální list;
E – vymizení aortálních sinusů; AA – dilatace vzestupné aorty
[1] raphe mezi fúzovanými listy může nebo nemusí být přítomno
[2] raphe je vždy přítomno; formy bez raphe mezi L a NF nebyly popsány

Tab. 1-3 Anatomické typy kvadrikuspidní aortální chlopně

Typ	Velký list	Malý list	Středně velký list
A	4		
B	3*	1	
C	2*	2	
D	1	1	2*
E	1	3*	
F	2*	2	
G	4 nestejné listy		

* stejné listy

stejnoměrnými listy nemá větší předpoklad normální funkce než QAV s nestejnoměrnými listy. Funkce chlopně se zhoršuje v průběhu života a vede často k nutnosti chirurgického řešení v šesté dekádě [42]. Riziko infekční endokarditidy je u QAV zvýšené a je důvodem k antibiotické profylaxi.

Mechanismus spojení vyvíjejících se věnčitých tepen s aortálním kořenem pravděpodobně úzce souvisí s vývojem aortálních chlopenních listů. Je možné, že anomálie obou skupin jsou embryologicky propojené [43]. Předoperační echokardiografické vyšetření QAV je důležité vzhledem k možnosti anomálně uložených koronárních ostií.

Pravá QAV musí být odlišena od pseudo-QAV, vzniklé po endokarditidě nebo revmatické horečce. U pravé kongenitální malformace na podkladu abnormální embryogeneze musí být v každém listu přítomen nodus Arantii [44].

Unikuspidální aortální chlopeň (UAV) vzniká na podkladě neuskutečněné separace tří aortálních listů před narozením. Je častější u mužů. Byly popsány dvě formy UAV:

A-komisurální UAV (A-UAV) a UNI-komisurální UAV (U-UAV). V případě A-UAV je závažná aortální stenóza buď již přítomna, nebo se vyvíjí od raného věku do chlopenního ústí v podobě špendlíkové hlavičky. U U-AV je chlopenní ústí štěrbinovité a stenóza se vytváří později, mezi třetí a pátou dekádou života [45]. Oba nálezy se musí řešit chirurgicky.

Anomálie a variace věnčitých tepen jsou početné a některé z nich jsou významné zejména při plánované operaci aortální chlopně a aortálního kořene:

1. Normální odstup z odpovídajícího aortálního sinusu, ale vysoko nebo nízko uložené ústí a sklonění nahoru nebo dolů (obr. 1-14). Tato situace vyžaduje velkou obezřetnost při preparování aortálního kořene nebo aortotomii.
2. Vysoký odstup distálně od STJ. Potenciálně nebezpečný při otevírání aortálního kořene.
3. Zadní nebo přední sklonění kmene levé věnčité tepny (obr. 1-15). Tyto variace mohou být zdrojem problémů zejména při katetrizaci a stentování kmene a distálnějších větví. Zadní sklon levé věnčité tepny znesnadňuje vypreparování tepny při preparaci aortálního kořene a může komplikovat její reimplantaci.
4. Odstup věnčité tepny z protilehlého aortálního sinusu. Tato variace je charakteristická štěrbinovitým ostiem a intramurálním průběhem tepny s jejím vnořením a kompresí (obr. 1-16). Dříve udávaný mechanismus interarteriální komprese nemusí být skutečnou příčinou, kterou je invaginace a hypoplastický intramurální segment nejproximálnějšího úseku tepny.
5. Anomální počátek a intraseptální průběh (obr. 1-17). Intramyokardiální průběh levé věnčité tepny přináší riziko komprese. Incize do septa může vést k přetětí tepny, pokud tato variace nebyla diagnostikována předoperačně.

Závěrečné poznámky

Aortální chlopeň a aortální kořen představují vzájemně propojené prvky. Ačkoliv je jejich morfologie v porovnání s atrioventrikulárními chlopněmi jednodušší, jsou arteriální kmeny a jejich chlopně i jejich funkce sofistikovanější, jemnější a dosud méně poznané.

To činí strategii záchovných operací náročnější na naplánování a provedení. K základním chirurgickým principům patří zachování aortální chlopně a její resuspenze v co možná nejpřirozenějším prostředí (s vytvořením funkčních neoaortálních sinusů), co možná nejširší odstranění veškeré abnormální tkáně, stabilizace abnormální chlopenní či anulární tkáně prostetickým materiálem a rekonstrukce Valsalvových sinusů, BR a STJ.

Pečlivé vyhodnocení anatomie klinické i chirurgické je nezbytné k pochopení anatomie a funkce aortálního kořene za normálních okolností i při rozličných patologických postiženích.

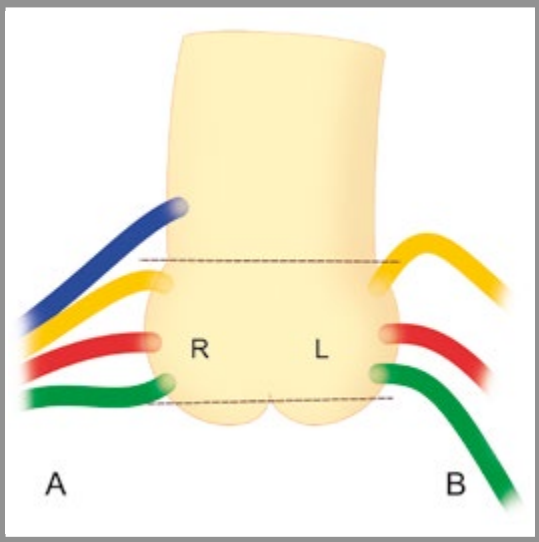

Obr. 1-14 Variace odstupů pravé a levé věnčité tepny. Pravá věnčitá tepna může odstupovat – z pohledu vertikální osy – ze sinusu normálně (červená), vysoko v sinusu (oranžová), nízko v sinusu (zelená) nebo vysoko mimo sinus, distálně od STJ (modrá) (A). Levá věnčitá tepna může kromě normálního odstupu (červená) odstupovat vysoko se sklonem nahoru (oranžová) nebo nízko se sklonem dolů (zelená) (B).

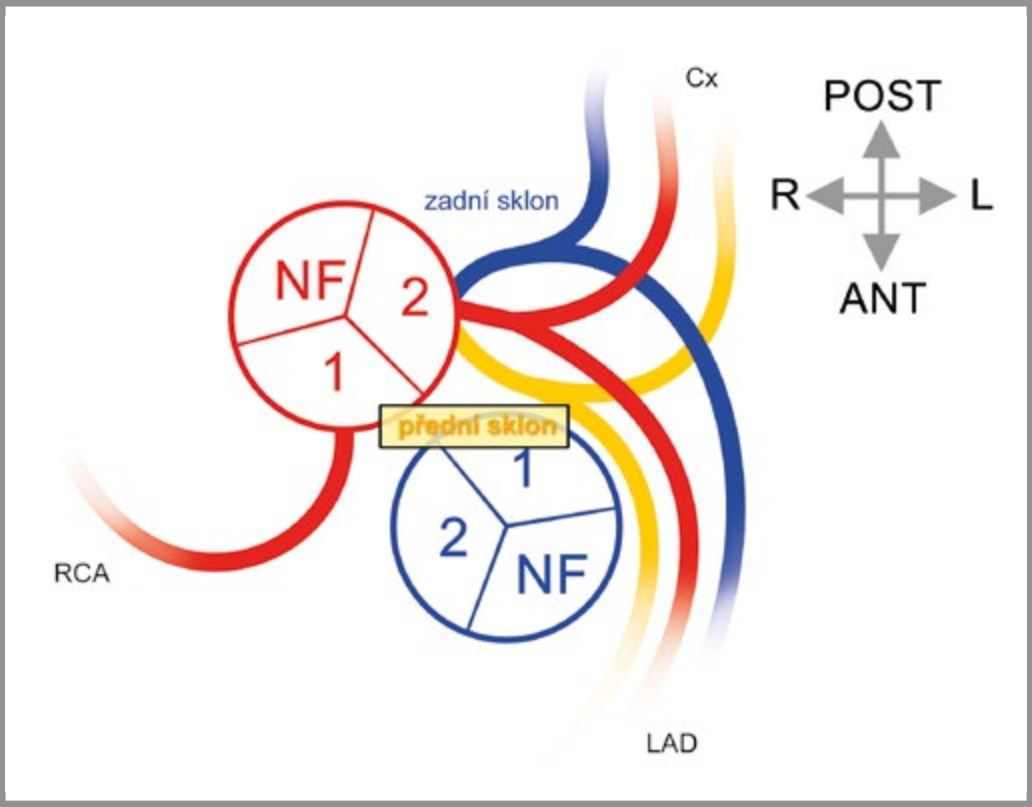

Obr. 1-15 Variace odstupu levé věnčité tepny. Schematické znázornění variací odstupu levé věnčité tepny v předozadním směru. Tyto variace mají význam při endovaskulárních zákrocích (úhel odstupu může komplikovat katetrizaci a stentování větví levé věnčité tepny) i při chirurgických výkonech na aortálním kořeni.

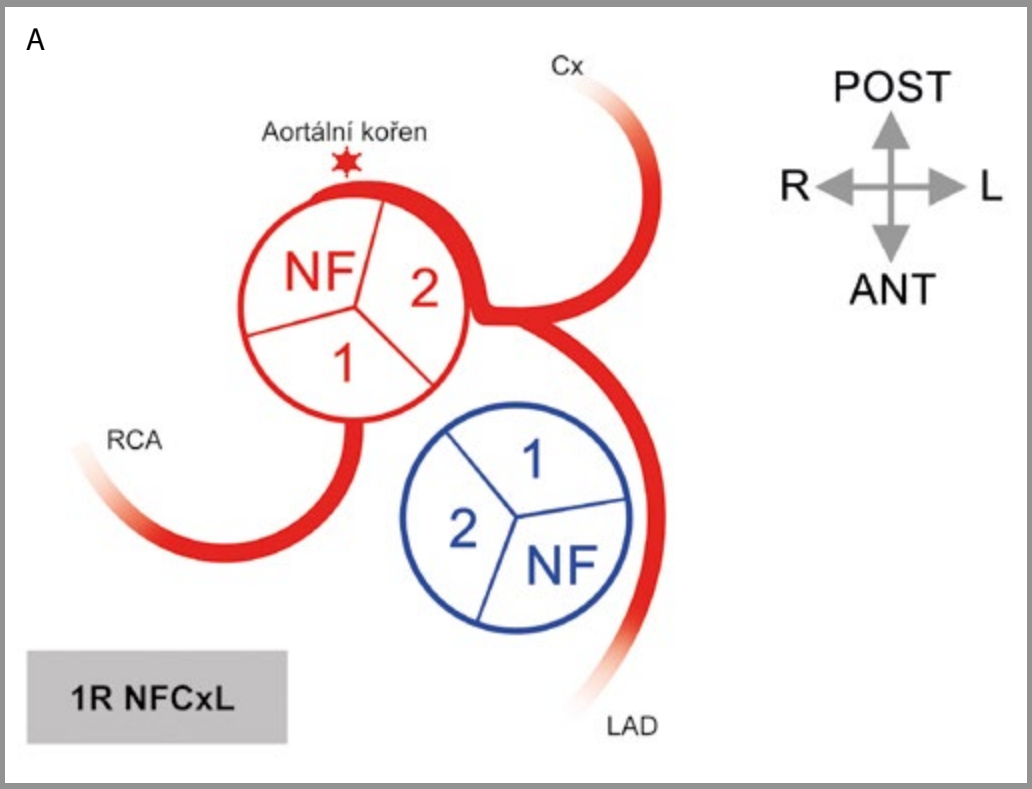
A
Cx
Aortální kořen
POST
R
L
ANT
NF
2
1
RCA
1
2
NF
1R NFCxL
LAD

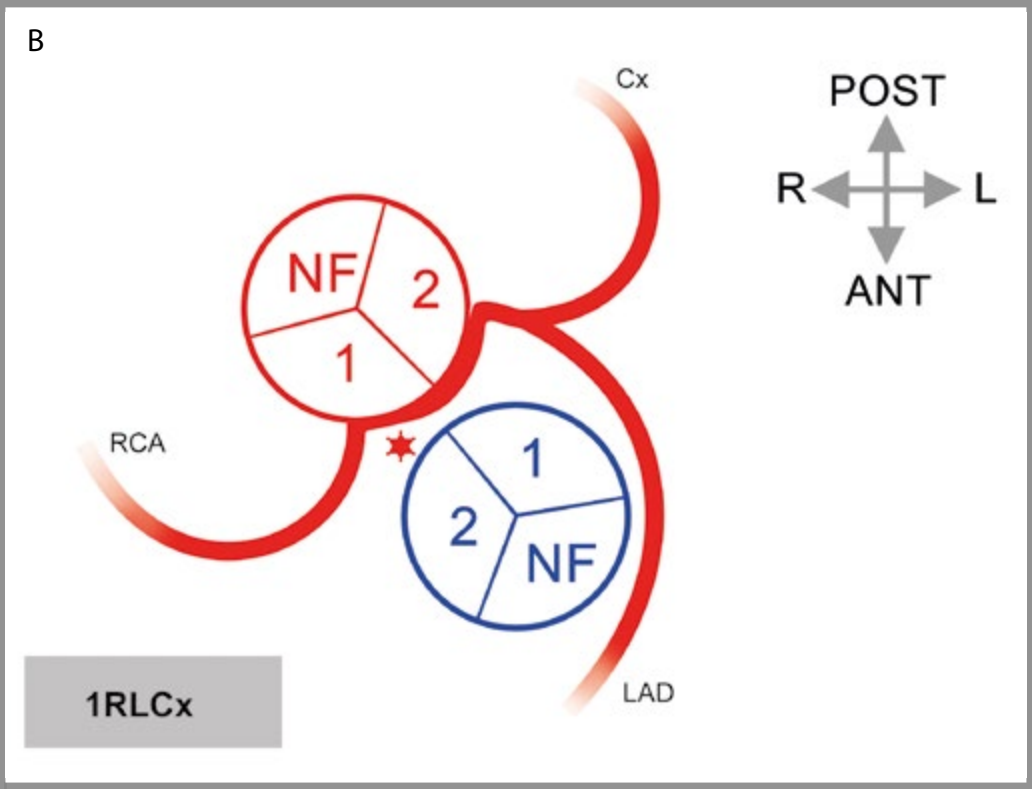
B
Cx
POST
R
L
ANT
NF
2
1
RCA
1
2
NF
1RLCx
LAD

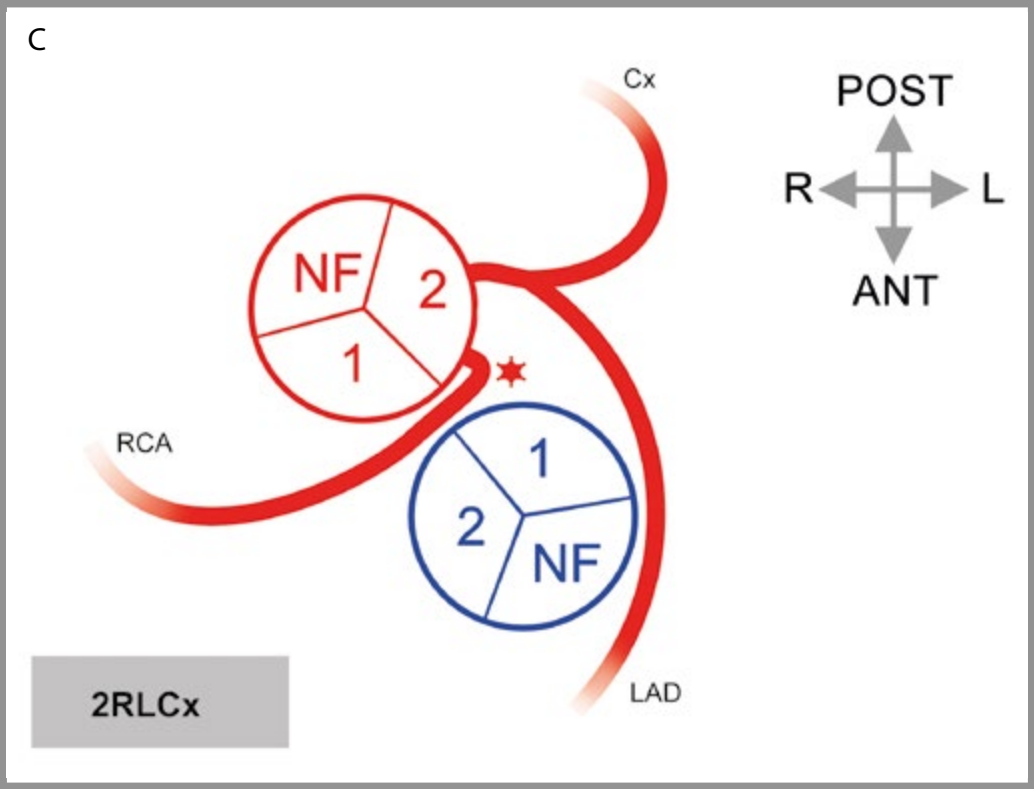

◀▲ **Obr. 1-16** Anomální aortální odstupy věnčitých tepen. A) Anomální odstup levé věnčité tepny z „non-facing“ (nekoronárního) sinusu. Ostium je často štěrbinovité, proximální úsek bývá hypoplastický, vnořený do stěny a náchylný ke kompresi. B) Anomální odstup levé věnčité tepny z pravého sinusu (sinus #1). Náchylný ke kompresi není interarteriální průběh, ale proximální intramurální a vchlípený úsek LCA. C) Anomální odstup pravé věnčité tepny z protilehlého sinusu. RCA odstupuje z levého sinusu (sinus #2) a má interarteriální průběh. Hvězdička (*) značí riziko komprese.

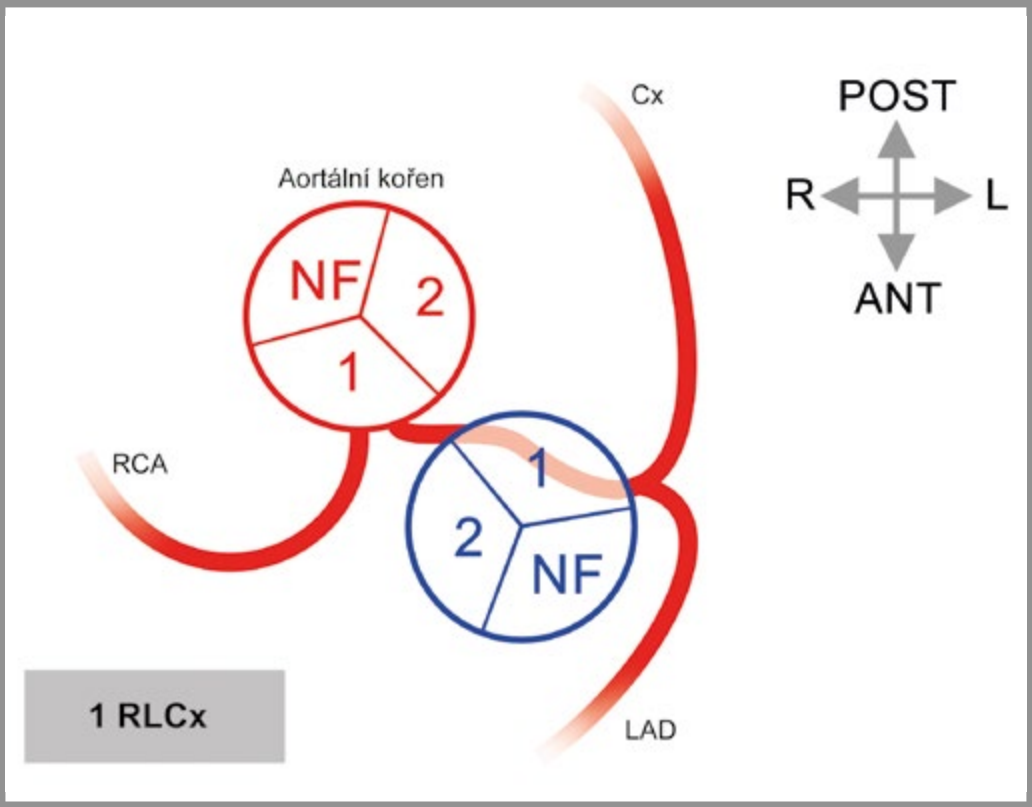

Obr. 1-17 Intraseptální průběh věnčité tepny. Kmen levé věnčité tepny odstupuje z pravého sinusu (sinus #1). LCA probíhá intraseptálně a je náchylná ke kompresi během kontrakcí levé komory. Chirurgické rozšíření výtokového traktu levé komory (Konnova operace) je v takovém případě kontraindikováno.

Literatura

1. Muresian H (2016) The clinical anatomy of the right ventricle. Clin Anat 29:380-98
2. Muresian H (2006) The Ross procedure: new insights into the surgical anatomy. Ann Thorac Surg 81:495-501
3. Cheng A, Dagum P, Miller DC (2007) Aortic root dynamics and surgery: from craft to science. Philos Trans R Soc Lond B Biol Sci 362:1407-19
4. Anderson RH (2000) Clinical anatomy of the aortic root. Heart 84:670-3
5. Hokken RB, Bartelings MM, Bogers AJ et al. (1997) Morphology of the pulmonary and aortic roots with regard to the pulmonary autograft procedure. J Thorac Cardiovasc Surg 113:453-61
6. Gittenberger-de Groot AC, Sauer U, Oppenheimer-Dekker A et al. (1983) Coronary arterial anatomy in transposition of the great arteries: a morphological study. Pediatr Cardiol:15-24
7. Sutton JP, 3rd, Ho SY, Anderson RH (1995) The forgotten interleaflet triangles: a review of the surgical anatomy of the aortic valve. Ann Thorac Surg 59:419-27
8. David TE, Feindel CM (1992) An aortic valve-sparing operation for patients with aortic incompetence and aneurysm of the ascending aorta. J Thorac Cardiovasc Surg 103:617-21; discussion 622
9. Berdajs D, Kunzli A, Shurr U et al. (2006) Clinical anatomy of the atrioventricular node artery. J Heart Valve Dis 15:225-9
10. Berdajs D, Schurr UP, Wagner A et al. (2008) Incidence and pathophysiology of atrioventricular block following mitral valve replacement and ring annuloplasty. Eur J Cardiothorac Surg 34:55-61
11. Anderson RH, Cook AJ, Hlavacek J et al., *Normal cardiac anatomy*, in *Pediatric and congenital cardiology, cardiac surgery and intensive care*, E.M. da Cruz, et al., Editor. 2014, Springer-Verlag: London. p. 17-46.
12. Lansac E, Lim HS, Shomura Y et al. (2005) Aortic root dynamics are asymmetric. J Heart Valve Dis 14:400-7
13. Berdajs D, Lajos P, Turina M (2002) The anatomy of the aortic root. Cardiovasc Surg 10:320-7
14. Anderson RH (2016) Defining the enigmatic annulus of the aortic valve. Eur J Cardiothorac Surg 49:101-2
15. Angelini A, Thiene G, Anderson RH, *Anatomy of the mitral valve*. 2000, New York: Futura.
16. Okazaki Y, Takarabe K, Furukawa K et al. (2002) Distensibility of the pulmonary autograft under systemic pressure. J Heart Valve Dis 11:231-5
17. David TE (2012) Aortic valve sparing operations: a review. Korean J Thorac Cardiovasc Surg 45:205-12
18. Weltert L, de Tullio MD, Afferrante L et al. (2013) Annular dilatation and loss of sino--tubular junction in aneurysmatic aorta: implications on leaflet quality at the time of surgery. A finite element study. Interact Cardiovasc Thorac Surg 17:8-12

19. Davies RR, Gallo A, Coady MA et al. (2006) Novel measurement of relative aortic size predicts rupture of thoracic aortic aneurysms. Ann Thorac Surg 81:169-77
20. Anderson RH, Loukas M (2009) The importance of attitudinally appropriate description of cardiac anatomy. Clin Anat 22:47-51
21. Nicks R, Cartmill T, Bernstein L (1970) Hypoplasia of the aortic root. The problem of aortic valve replacement. Thorax 25:339-46
22. Manouguian S, Kirchhoff PG (1996) Aortic and aortic-mitral annular enlargement. J Thorac Cardiovasc Surg 112:207
23. Erez E, Kanter KR, Tam VK et al. (2002) Konno aortoventriculoplasty in children and adolescents: from prosthetic valves to the Ross operation. Ann Thorac Surg 74:122-6
24. Timek TA, Green GR, Tibayan FA et al. (2003) Aorto-mitral annular dynamics. Ann Thorac Surg 76:1944-50
25. Aybek T, Sotiriou M, Wohleke T et al. (2005) Valve opening and closing dynamics after different aortic valve-sparing operations. J Heart Valve Dis 14:114-20
26. Leyh RG, Schmidtke C, Sievers HH et al. (1999) Opening and closing characteristics of the aortic valve after different types of valve-preserving surgery. Circulation 100:2153-60
27. Leyh RG, Kallenbach K, Karck M et al. (2003) Impact of preoperative aortic root diameter on long-term aortic valve function after valve sparing aortic root reimplantation. Circulation 108 Suppl 1:II285-90
28. Roberts WC, Ko JM (2005) Frequency by decades of unicuspid, bicuspid, and tricuspid aortic valves in adults having isolated aortic valve replacement for aortic stenosis, with or without associated aortic regurgitation. Circulation 111:920-5
29. Yuan SM (2011) The anatomopathology of bicuspid aortic valve. Folia Morphol (Warsz) 70:217-27
30. Mordi I, Tzemos N (2012) Bicuspid aortic valve disease: a comprehensive review. Cardiol Res Pract 2012:196037
31. Sievers HH, Schmidtke C (2007) A classification system for the bicuspid aortic valve from 304 surgical specimens. J Thorac Cardiovasc Surg 133:1226-33
32. Waller BF, Carter JB, Williams HJ, Jr. et al. (1973) Bicuspid aortic valve. Comparison of congenital and acquired types. Circulation 48:1140-50
33. Yuan SM, Jing H, Lavee J (2010) The bicuspid aortic valve and its relation to aortic dilation. Clinics (Sao Paulo) 65:497-505
34. Angelini A, Ho SY, Anderson RH et al. (1989) The morphology of the normal aortic valve as compared with the aortic valve having two leaflets. J Thorac Cardiovasc Surg 98:362-7
35. Michelena HI, Desjardins VA, Avierinos JF et al. (2008) Natural history of asymptomatic patients with normally functioning or minimally dysfunctional bicuspid aortic valve in the community. Circulation 117:2776-84
36. Robicsek F, Thubrikar MJ, Cook JW et al. (2004) The congenitally bicuspid aortic valve: how does it function? Why does it fail? Ann Thorac Surg 77:177-85

37. Keane MG, Wiegers SE, Plappert T et al. (2000) Bicuspid aortic valves are associated with aortic dilatation out of proportion to coexistent valvular lesions. Circulation 102:III35-9
38. Ferencik M, Pape LA (2003) Changes in size of ascending aorta and aortic valve function with time in patients with congenitally bicuspid aortic valves. Am J Cardiol 92:43-6
39. Gurvitz M, Chang RK, Drant S et al. (2004) Frequency of aortic root dilation in children with a bicuspid aortic valve. Am J Cardiol 94:1337-40
40. Siu SC, Silversides CK (2010) Bicuspid aortic valve disease. J Am Coll Cardiol 55:2789-800
41. Tang YF, Xu JB, Han L et al. (2011) Congenital quadricuspid aortic valve: analysis of 11 surgical cases. Chin Med J (Engl) 124:2779-81
42. Hurwitz LE, Roberts WC (1973) Quadricuspid semilunar valve. Am J Cardiol 31:623-6
43. Bogers AJ, Gittenberger-de Groot AC, Poelmann RE et al. (1989) Development of the origin of the coronary arteries, a matter of ingrowth or outgrowth? Anat Embryol (Berl) 180:437-41
44. Timperley J, Milner R, Marshall AJ et al. (2002) Quadricuspid aortic valves. Clin Cardiol 25:548-52
45. Singh S, Ghayal P, Mathur A et al. (2015) Unicuspid unicommissural aortic valve: an extremely rare congenital anomaly. Tex Heart Inst J 42:273-6
46. Muresian H, *The vascularization of particular cardiac areas*, in *The clinical anatomy of the coronary arteries. An anatomical study on 100 human heart specimens*. 2009, Ed. Enciclopedica. p. 155-157.
47. Schaefer BM, Lewin MB, Stout KK et al. (2008) The bicuspid aortic valve: an integrated phenotypic classification of leaflet morphology and aortic root shape. Heart 94:1634-8